

Funktion und Ästhetik durch interdisziplinäre Therapie

Kombinierte kieferorthopädische, implantologische und prothetische Behandlung

Problemfälle erfordern ein breites Behandlungsspektrum oder die Kooperation verschiedener Spezialdisziplinen. Somit ist Teamwork gefragt, mit einer engen Abstimmung zwischen den beteiligten Kollegen. Im nachfolgenden Beitrag wird dargestellt, wie bei einer komplexen Ausgangssituation bei einer 69-jährigen Patientin mit anteriorem Kreuzbiss ein kombinierter kieferorthopädischer, implantologischer und prothetischer Therapieansatz zu einer deutlichen Verbesserung der Funktion und der Ästhetik führte. Der Beitrag veranschaulicht, dass diese beiden Therapieziele nicht getrennt voneinander betrachtet werden können.



Interaktive
Lerneinheit mit zwei
Fortbildungspunkten
nach den Richtlinien der
BZAK-DGZMK unter
www.dental-online-community.de

Indizes: Anteriorer Kreuzbiss, Ästhetik, multipler Zahnverlust, Implantate, kieferorthopädische Behandlung, Sinuslift

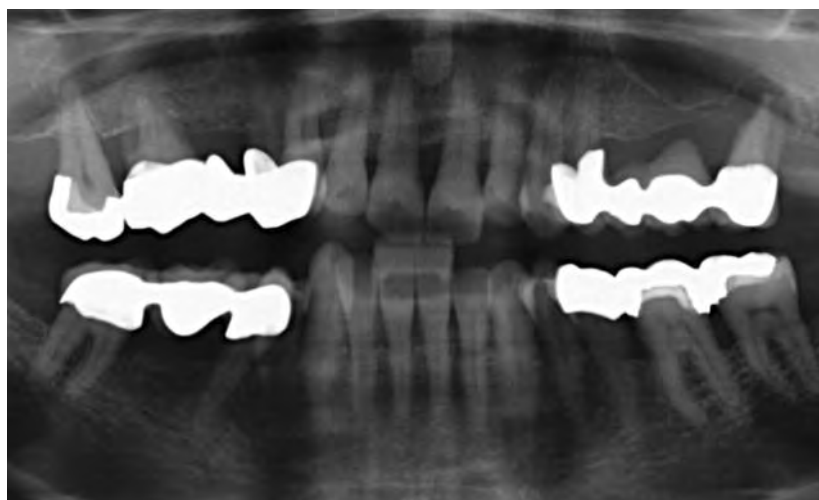
Ein Beitrag von Dr. H. Derks, Emmerich

Anamnese

Die 69-jährige Patientin wurde uns zur präprothetischen Behandlung überwiesen. Die Anamnese ergab keine Allgemeinerkrankungen. Die Patientin störte in erster Linie das ästhetische Erscheinungsbild ihrer Zähne und ihres Lippenprofils. Sie war vom überweisenden Kollegen darüber informiert, dass im Oberkiefer nicht erhaltungswürdige Seitenzähne vorhanden waren und, dass sie nach Entfernung dieser Zähne einen Zahnersatz benötigen würde. Einer Insertion von Implantaten stand die Patientin positiv gegenüber, wenn dadurch herausnehmbarer Zahnesatz vermieden werden konnte.

Befund

Im Oberkiefer fehlten die Weisheitszähne. Die ebenfalls fehlenden Zähne 15, 25 und 26 waren durch insuffiziente Brücken mit den Pfeilern 16 und 14 beziehungsweise 24 und 27 ersetzt. Die Zähne



17, 16 und 27 wiesen stark vertiefte Zahnfleischtaschen auf, das Parodontium der übrigen Zähne war unauffällig. Der Unterkiefer war mit Kronen und einer Brücke versorgt. Auffällig war ein anteriorer

Abb. 1
Ausgangszustand:
Orthopantomogramm.
Deutliche Ausdehnung
des linken Sinus maxilla-
ris nach kaudal

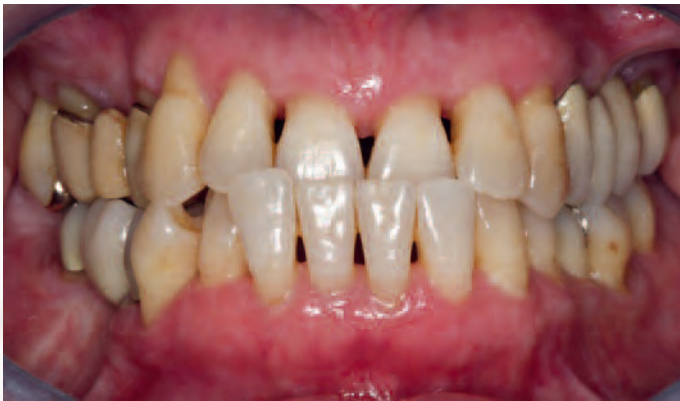

Abb. 2 Ausgangszustand: Anteriorer Kreuzbiss

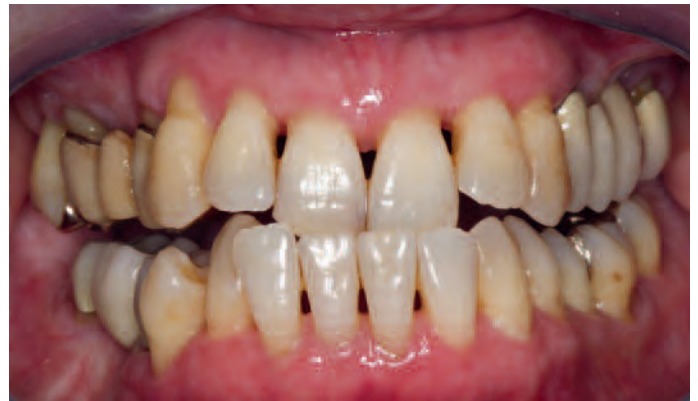

Abb. 3 Ausgangszustand: Bei Mundöffnung kommt es zur Entschlüsselung der prognen Verzahnung ...

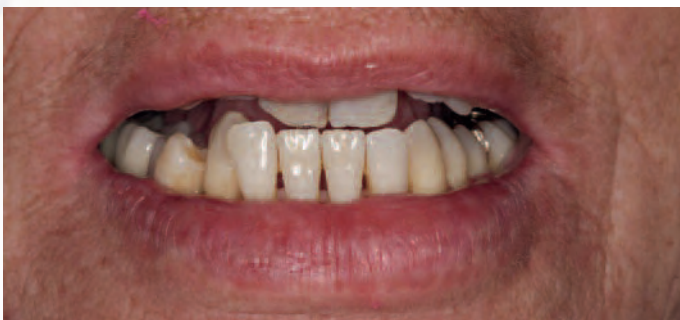

Abb. 4 ... bis fast ein Kopfbiss eingenommen werden kann. Die Bisslage soll temporär über eine Aufbiss-Schiene so weit angehoben werden, dass die im Kreuzbiss stehenden Frontzähne in einen regelrechten Überbiss überstellt werden können

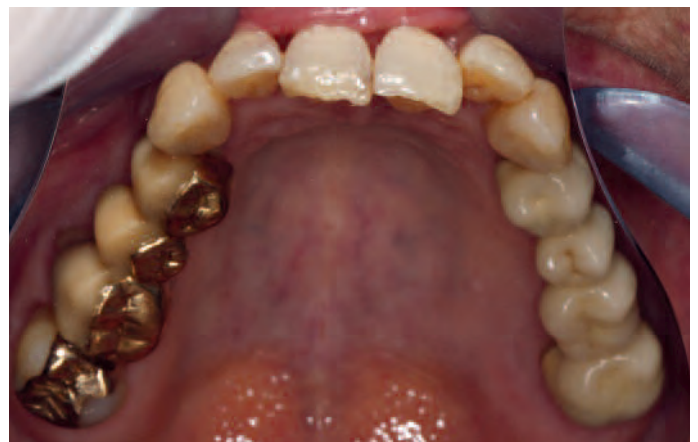

Abb. 5 Ausgangszustand: Deutliche Inversion der beiden mittleren oberen Incisivi. Beide Seitenzahnbrücken sind insuffizient

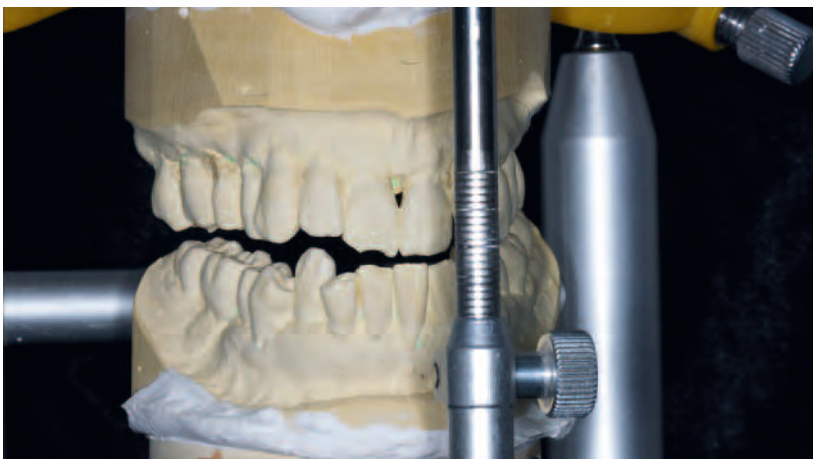

Abb. 6 Schädelbezüglich montierte Modelle zur Herstellung einer Schiene für die temporäre Bisshebung. Die Modelle zeigen auch den deutlich elongierten unteren rechten Eckzahn

Kreuzbiss und ein Engstand regio 42 bis 44, bei introvertierter Stellung der Zähne 11 und 21 (skelettale prognene Tendenz). Zwischen den Zähnen 43 und 44 bestand ein deutlicher Niveauunterschied. Trotz der ungünstigen Verzahnung klagte die Patientin nicht über funktionelle Beschwerden. Das Orthopantomogramm (Abb. 1) bestätigte den schlechten Parodontalzustand der Zähne 17, 16 und 27. Es zeigte aber auch, dass wegen der Ausdehnung der Kieferhöhle regio 26, 27 eine Implantation nur nach vorheriger Augmentation des Kieferknochens möglich sein würde. Die Abbildungen 2 bis 5 zeigen die klinische Ausgangssituation.

Behandlungsplan

Nach Herstellung weiterer Unterlagen (schädelbezüglich in zentrischer Relation im Artikulator montierte Modelle, Fotos) (Abb. 6) und Auswertung aller Unterlagen, einer Beratung mit dem überweisenden Kollegen und ausführlicher Rücksprache mit der Patientin wurde folgender Behandlungsplan erstellt:

- Entfernung der nicht erhaltungswürdigen Zähne 17, 27 und zeitlich versetzt von 16.
- Kieferorthopädische Behandlung zur Erreichung eines regelrechten frontalen Überbisses und Behebung des Niveauunterschiedes zwischen 34 und 44. Auflösung des frontalen Engstandes durch Entfernung des Zahnes 42 mit kieferorthopädischem Lückenschluss.
- Insertion von Implantaten regio 17, 15, 25 und nach Sinuslift zeitlich versetzt regio 26.
- Prothetische Rehabilitation durch eine implantatgetragene Brücke 17 auf 15, implantatgetragene Kronen bei 25 und 26 und Überkronung der Zähne 14 und 24 in Form metallkeramischer Restaurationen.

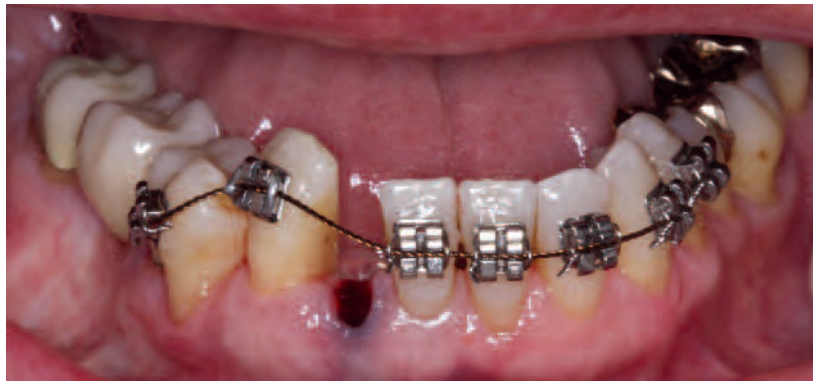

Abb. 7
Anbringen von Brackets an den Zähnen 35 bis 41 und 43 bis 45. Extraktion des im Engstand stehenden Zahnes 42 und einligieren eines Bogens (Twistflex). Durch den Lückenschluss soll der untere Zahnbogen frontal verkleinert werden. Gleichzeitig soll die Niveaudifferenz zwischen 43 und 44 ausgeglichen werden

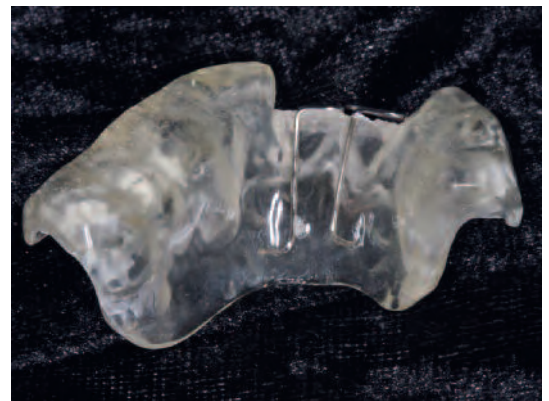
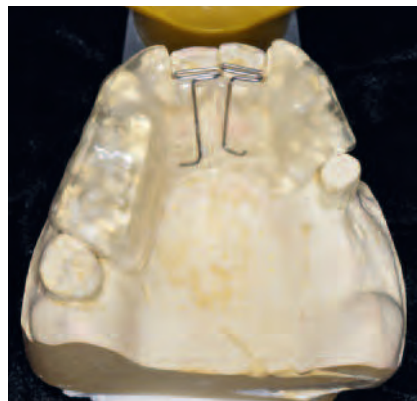
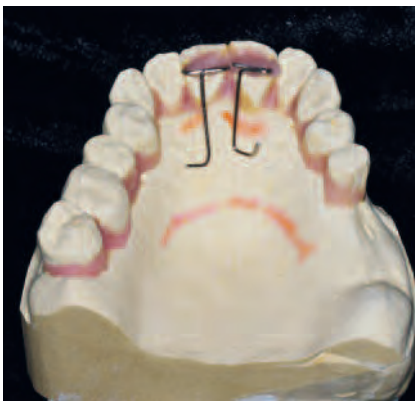Abb. 8
Modell zur Herstellung einer Aufbiss-Schiene. Zustand nach Durchtrennung des Brückenzwischen-gliedes distal von 25 und Extraktion des Zahnes 27. Der so entstandene Anhänger 25 bleibt noch kurzfristig erhalten. Die beiden aktiven Elemente werden in die Aufbiss-Schiene integriert und dienen der Protrusion der beiden introvertiert stehenden Zähne 11 und 21

Abb. 9 Aufbiss-Schiene auf dem Modell ...

Abb. 10
... und vom Modell abgenommen

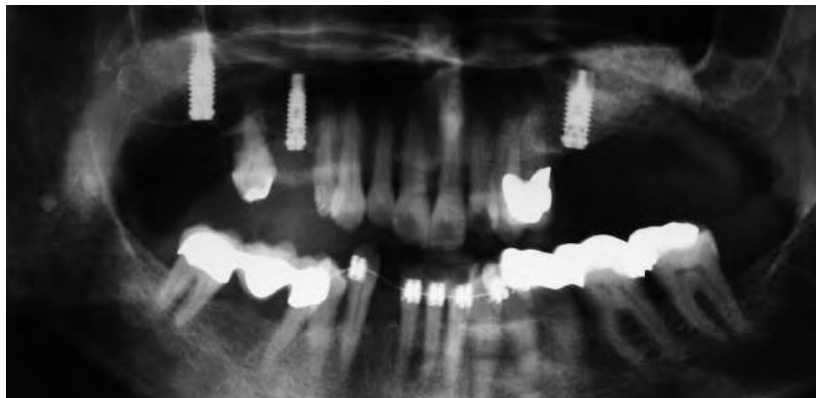


Abb. 11
Nach Extraktion von 17 und Abnahme der insuffizienten Brücke von 14 auf 16 sowie der Abtrennung des Anhängers 25 zeitlich versetzte Insertion von Implantaten regio 17, 15 und 25 bei gleichzeitiger Elevation des linken Kieferhöhlenbodens und Auffüllen des Defektes mit Bio-Oss

Behandlungsablauf

Nach dem Durchtrennen der Brücke im linken Oberkiefer distal von 25 wurden die Zähne 27 und 17 entfernt. Der Zahn 16 wurde zunächst belassen, um als Pfeiler für eine provisorische Brücke von 16 auf 14 zu dienen.

In der nächsten Sitzung wurden die Zähne 34 bis 41 und 43, 44 mit Brackets versehen, der Zahn 42 extrahiert und ein Twistflexbogen einligiert (Abb. 7).

Auf den einartikulierten Modellen stellten wir eine Aufbiss-Schiene her. Dazu wurde die vertikale Relation im Artikulator so weit angehoben, dass die im Kreuzbiss stehende Front in einen regelrechten Überbiss gestellt werden konnte. Um die invertiert stehenden mittleren oberen Schneidezähne nach

labial bewegen zu können, wurde die Aufbiss-Schiene mit entsprechenden aktiven Elementen versehen. Sie wurde während der aktiven Überstellung der Front permanent getragen, um Fehlbelastungen der im Kreuzbiss stehenden Zähne zu vermeiden (Abb. 8 bis 10).

Nach Eingliederung der Schiene und Abtrennung des Anhängers 25 folgt die konventionelle Insertion der Implantate in regio 17, 15 und 25 (Implantate: 15 und 25 \varnothing 4,0, Länge 11,5mm. 17 \varnothing 5,0mm, Länge 13mm). In der gleichen Behandlungssitzung wurde links eine Sinusbodenelevation vorgenommen (Abb. 11). Dazu wurde nach Bildung eines Schleimhautperiostlappens die bukkale Kieferhöhlenwand mittels

Abb. 12
Nach Wiederbefestigung der alten Brücke im rechten Oberkiefer Anfertigung einer Schwarz-Platte zur weiteren Ausformung der Oberkieferfront

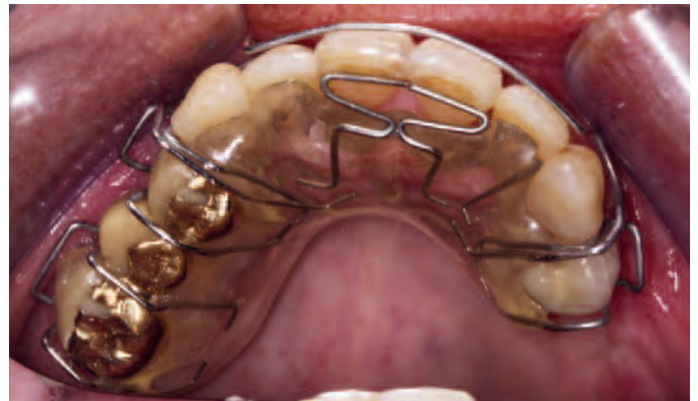
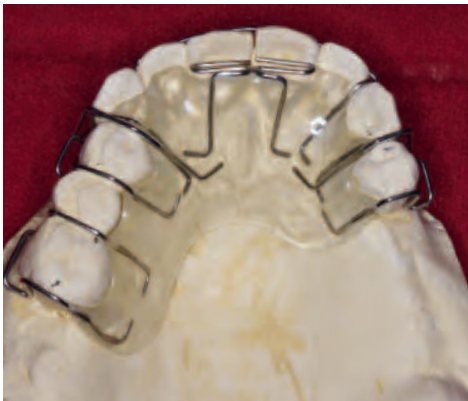
Abb. 13 Schwarz-Platte eingegliedert

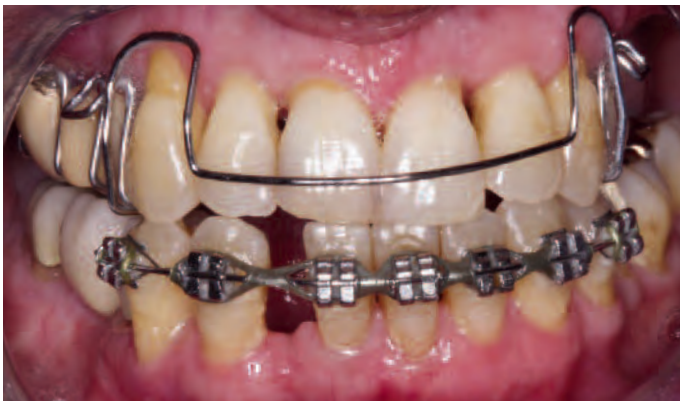

Abb. 14 Zwischenergebnis der präprothetischen kieferorthopädischen Maßnahmen. Im Unterkiefer wurde zwischenzeitlich der Twistflex-Bogen durch einen Rundbogen ersetzt

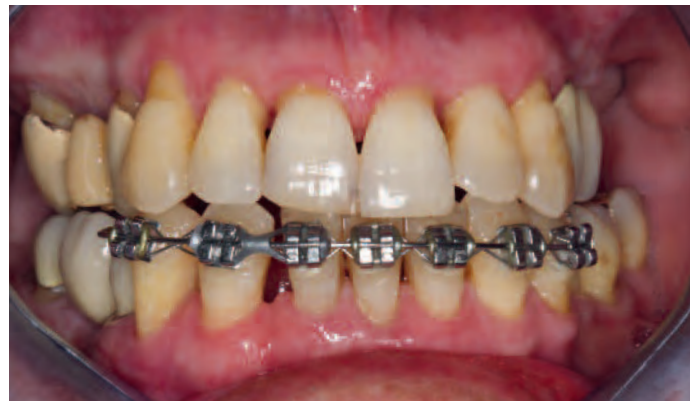

Abb. 15 Das kieferorthopädische Ziel ist fast erreicht

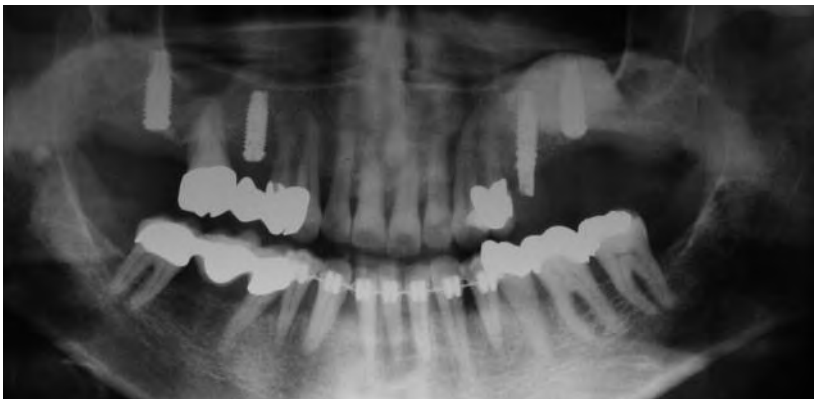

Abb. 16
Insertion eines weiteren Implantates in die augmentierte Region 26

Piezochirurgie eröffnet. Der nach Anhebung der Kieferhöhlenschleimhaut entstandene Defekt wurde mit einem Knochenersatzmaterial aufgefüllt und mit einer resorbierbaren Membran abgedeckt. Danach folgte der speicheldichte Nahtverschluss des zurückverlagerten Schleimhautperiostlappens. Zuletzt wurde die im rechten Oberkiefer zur Implantation abgenommene Brücke provisorisch befestigt und dann die ebenfalls zur Operation entfernte Aufbiss-Schiene eingesetzt. Die gedeckte Einheilung der primärstabil inserierten Implantate verlief komplikationslos. Nach Ablauf der Einheilphase und Freilegung der Implantate erhielt das Implantat 25 aus ästhetischen Gründen keine Einheilkappe, sondern

auf einem Hilfsabutment eine provisorische Kunststoffkrone. Nach erreichten Kopfbiss wurde die Aufbiss-Schiene durch eine Schwarz-Platte mit zwei aktiven Elementen zur weiteren Protrusion von 11 und 21 ersetzt (Abb. 12 und 13). Da eine mögliche Fehlbelastung im Schlussbiss (Jiggling) für die Zähne 11, 21 nach ausreichender Protrusion ausgeschlossen werden kann, konnte das Gerät ohne Bissperre intermittierend getragen werden. Die Schwarz-Platte wurde später als Retainer verwendet. Die Abbildungen 14 und 15 zeigen den Fortschritt der kieferorthopädischen Behandlung. Der Twistflexbogen wurde zwischenzeitlich durch einen Rundbogen ersetzt. Die Frontzähne konnten überstellt und Zahn 43 aus einer Supraposition in die Okklusionsebene geführt werden. Die Lücke 42 ist weitestgehend geschlossen.

Sieben Monate nach der Sinusbodenelevation links wurde das Implantat regio 26 gesetzt (\varnothing 5,0 mm, Länge 13mm) (Abb. 16). Das zweizeitige Vorgehen bei den Implantationen wurde gewählt, da wegen der geringen Knochenhöhe eine Primärstabilität des Implantats 26 nicht hätte erzielt werden können, so dass vorrangig ein augmentatives Verfahren angezeigt war.

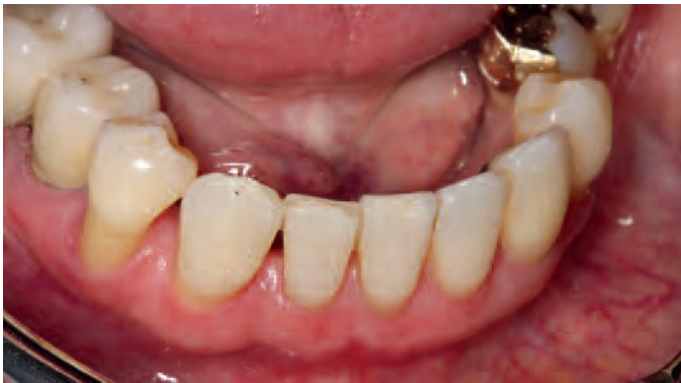

Abb. 17 Zustand nach Lückenschluss und Ausrundung der unteren Front. Auch die Niveaudifferenz zwischen 43 und 44 konnte ausgeglichen werden

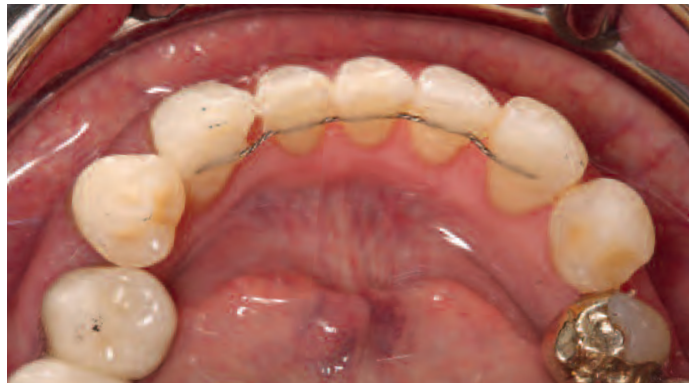

Abb. 18 Stabilisierung der unteren Frontzähne durch einen geklebten Retainer

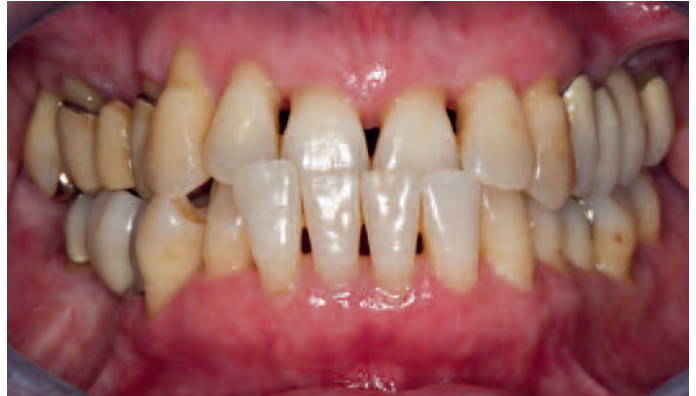
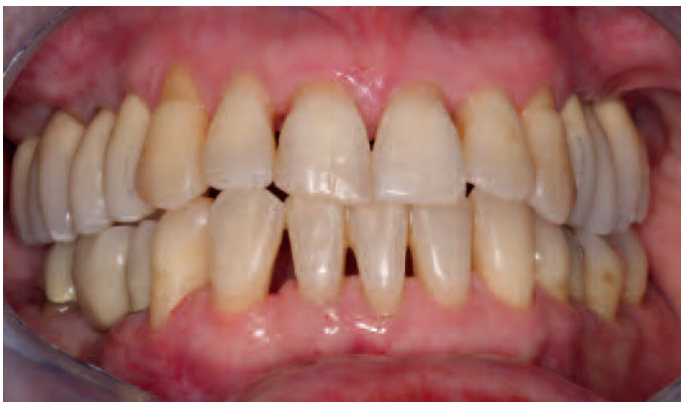
Abb. 19a und b
Endergebnis nach Exaktion des Zahnes 16 und abschließender prothetischer Therapie (links). Der Vergleich mit dem Ausgangsbefund (rechts) demonstriert augenfällig die funktionelle und ästhetische Verbesserung (prothetische Versorgung durch Dr. R. Grützner, Kleve)

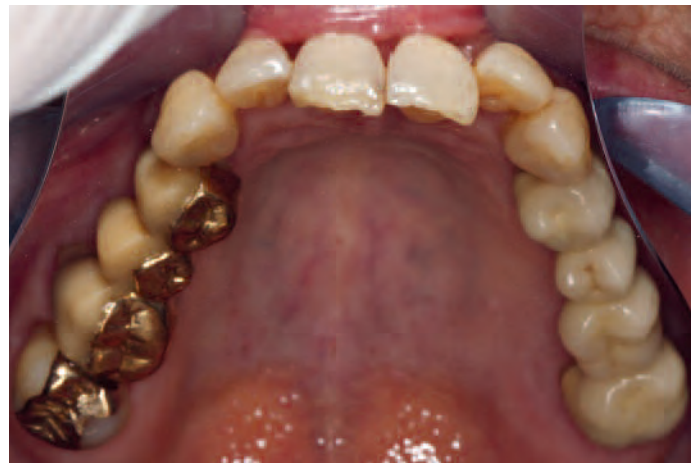
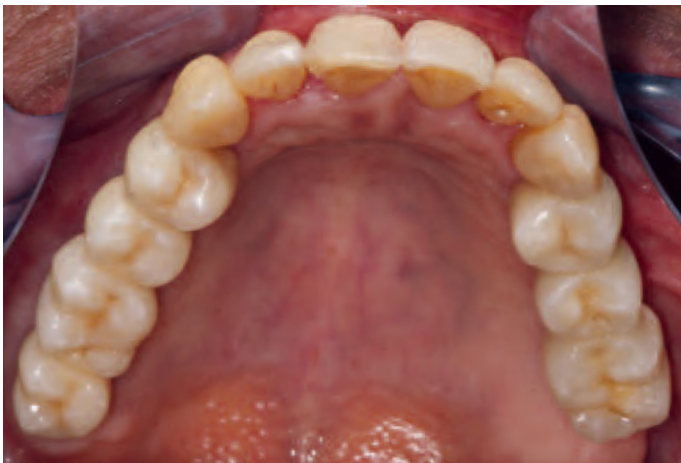
Abb. 20a und b Abschlussbild des rehabilitierten Oberkiefers (links). Auch hier wird im Vergleich zum Ausgangszustand (rechts) die Harmonisierung des Zahnbogens deutlich

Nach erfolgreicher kieferorthopädischer Behandlung wurden die Brackets entfernt (Abb. 17) und die Unterkieferfront mit einem geklebten Retainer versehen (Abb. 18). Nach Osseointegration des Implantates 26 und Exaktion des Zahnes 16 wurde die prothetische Versorgung mittels Zirkoniumdioxidkronen beziehungsweise Brücken durch den über-

weisenden Kollegen Dr. R. Grützner (Kleve) vorgenommen. Die Abbildungen 19 bis 21 demonstrieren das gelungene Ergebnis. Da wegen der skelettalen progenen Tendenz und der Zahn zu Zahn Okklusion eine Eckzahnführung nicht erreicht werden konnte, wurde als okklusales Konzept eine Gruppenführung angestrebt.

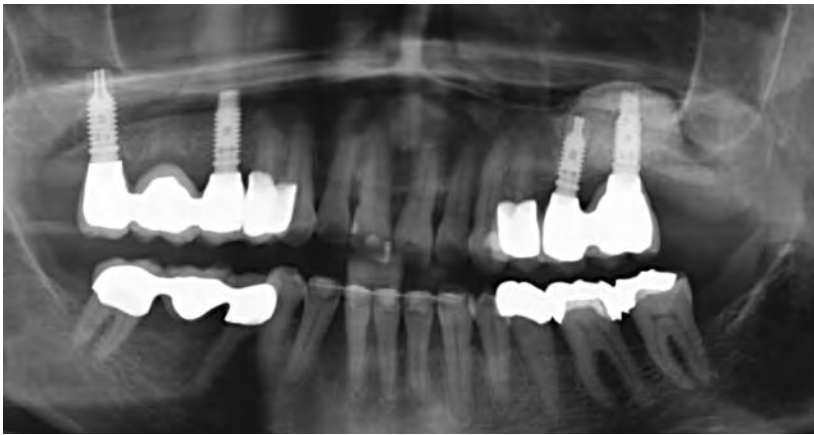

Abb. 21
Orthopantomogramm
nach Behandlungs -
abschluss

Diskussion

Das angestrebte Behandlungsziel der Verbesserung von Funktion und Ästhetik konnte im dargestellten Fall nicht ohne kieferorthopädische Maßnahmen erreicht werden. Der anteriore Kreuzbiss bestimmte im Schlussbiss die horizontale Zuordnung der Kiefer zueinander. Er beeinflusste aber nicht nur die Okklusion, sondern auch das Profil. Um kieferorthopädisch die positive inzisale Stufe über den Kopfbiss in einen regelrechten Überbiss zu korrigieren, bedurfte es einer temporären Veränderung der vertikalen Dimension bis die Zähne übergestellt waren. Diese Erhöhung musste in der

aktiven kieferorthopädischen Phase permanent gewährleistet sein. Kieferorthopädische Maßnahmen sind auch bei reduziertem parodontalen Attachment möglich, setzen aber parodontale Gesundheit voraus, die hier nach Entfernung der parodontal insuffizienten Zähne und einer parodontalen Initialtherapie gegeben war. Im vorliegenden Fall hatte die kieferorthopädische Intervention das Ziel, den anterioren Kreuzbiss zu beheben und den frontalen Engstand im Unterkiefer aufzulösen, um dadurch ein funktionell günstigeres okklusales Konzept zu ermöglichen und um das Profil zu verbessern. Um einen herausnehmbaren Zahnersatz zu vermeiden, wurden beidseitig Implantate inseriert, wobei dies heute im Oberkiefer auch bei stark extendierter Kieferhöhle durch die Elevation des Sinusbodens möglich ist.

Die Elevation des Sinusbodens links und die Implantation an entsprechender Stelle wurden zeitlich versetzt vorgenommen, da wegen der geringen Knochenhöhe eine Primärstabilität des Implantats nicht hätte erzielt werden können. Letztlich musste die neu gewonnene Bisslage durch prothetische Maßnahmen stabilisiert werden. Bei der Planung des Falles wurden diese Komponenten berücksichtigt und in ein interdisziplinäres Behandlungskonzept integriert. □

Über den Autor

Dr. H. Derks studierte Zahnmedizin an der Justus-Liebig-Universität Gießen, wo er auch approbierte und promovierte. Seine kieferorthopädische Ausbildung absolvierte er bei Prof. Tammoscheid. Im Jahr 1979 lles sich Dr. Derks in einer eigener Praxis in Emmerich als Zahnarzt nieder. Er ist DGP-Spezialist für Parodontologie und Spezialist für Implantologie (BDIZ/EDA). Dr. Derks hält Vorträge im In- und Ausland (u.a. in den USA und Schweden) und ist Autor zahlreicher Veröffentlichungen.



Korrespondenzadresse

Zahnärztliche Privatpraxis
Dr. Hermann Derks
Steinstraße 12
46446 Emmerich am Rhein
www.drderks.de

Produktliste

Implantate
Knochenersatzmaterial
resorbierbare Membran
Nahtmaterial
Befestigungszement
Zirkoniumdioxid

SIC
Bio-Oss
Bio-Gide
Prolene
Relay x unicem
Lava

SIC Invent AG
Geistlich Biomaterials
Geistlich Biomaterials
Ethicon, Johnson&Johnson Medical
3M Espe
3M Espe