



# Lösungsvorschlag: Brücke

## Versorgung nach Verlust der oberen zentralen Schneidezähne

Ein Beitrag von Dr. Hermann Derks und Wilfried Lesaar, Emmerich am Rhein

**Auf vielen Kongressen und in zahlreichen Fachzeitschriften wird die Implantologie in den Mittelpunkt der Ausführungen gestellt. Oft bekommt der niedergelassene Zahnarzt dadurch das Gefühl, dass die „herkömmlichen“ prothetischen Lösungen nicht mehr der Zeit entsprechen. Doch ist das wirklich so? In diesem Fallbericht präsentiert der Autor einen konventionellen Lösungsvorschlag für eine Versorgung im oberen Frontzahnbereich.**

**Indizes: Extraktionsalveole, Pontic-Gestaltung, provisorische Versorgung, Zahnverlust, zahngerechte prothetische Versorgung**

Einige aktuelle wissenschaftliche Publikationen machen auf die biologischen Komplikationen bei implantatprothetischen Versorgungen aufmerksam [4, 5, 6]. Bei zirka 30 Prozent aller Implantatpatienten wurde bislang Periimplantitis diagnostiziert. Das ist ein Grund, um die alternativen Behandlungskonzepte wieder einmal in den Blickpunkt zu rücken. Der vorliegende Beitrag beschreibt die Rehabilitation einer 51-jährigen Patientin, die nach einem Unfall die beiden oberen zentralen Schneidezähne verloren hat. Beide Zähne waren bereits vor vielen Jahren luxiert und reponiert sowie endodontisch-chirurgisch und prothetisch behandelt worden. Ein erneuter Unfall führte zum Zahnverlust. Nach einer ausführlichen Beratung und Diskussion der Vor- und Nachteile wurde ein konventionelles („traditionelles“) Vorgehen gewählt.

### Befund

Die 51-jährige Patientin wurde nach dem Unfall in unsere Praxis überwiesen. Die Allgemeinanamnese war unauffällig. Die orale Erstbefundung zeigte multiple

prothetische sowie endodontische Versorgungen und eine stabile Okklusion. Die Weisheitszähne waren nicht mehr vorhanden. Die Patientin hatte sich einer parodontalen Behandlung unterzogen und befand sich zu dem Zeitpunkt des Unfalls in einem systematischen Recall. Die Zähne 11, 21 waren bereits im jugendlichen Alter luxiert, später reponiert, geschient sowie endodontisch und prothetisch behandelt worden (Abb. 1 und 2). Durch den Unfall waren die Zähne 11 und 21 erneut stark luxiert und wurden aufgrund dessen sowie wegen der geringen Wurzellänge und des reduzierten Parodontiums als nicht erhaltungswürdig eingestuft.

### Behandlungsplan

Nach einer eingehenden klinischen Untersuchung wurden alle Behandlungsunterlagen (Röntgen, Foto-status, Modelle (schädelbezüglich in zentrischer Relation im Artikulator montiert)) zusammengestellt. In Absprache mit dem Zahntechniker sowie nach einer ausführlichen Beratung der Patientin über sämtliche therapeutische Alternativen wurde folgender Behandlungsplan erstellt:

- Entfernung der nicht erhaltungswürdigen, luxierten Zähne 11 und 21
- Beschleifen der lateralen Schneidezähne, Langzeitprovisorium, Ersetzen der Zähne 11 und 21 durch eine provisorische Brücke
- Erhalt des Kieferkammvolumens durch Auffüllen der Alveolen mit Knochenersatzmaterial
- Ausformung des Kieferkamms (Pontic-Lager) durch anatomische Gestaltung des Langzeitprovisoriums (sechs Monate)
- Definitive prothetische Versorgung mit einer Metallkeramikbrücke von 12 nach 22

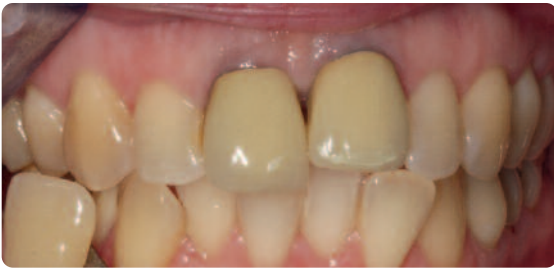

Abb. 1 Die Zähne 21 und 11 waren nicht mehr zu erhalten

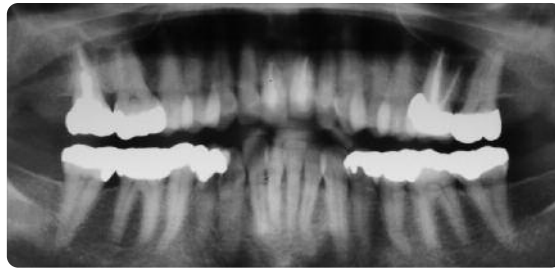


Abb. 2 Das Orthopanthogramm

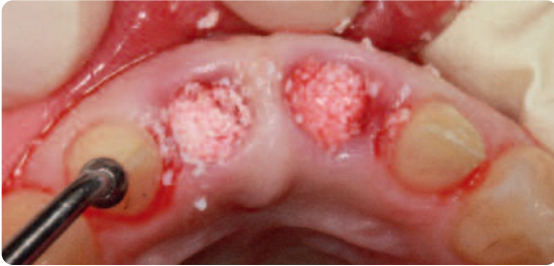

Abb. 3 Nach der provisorischen Präparation der Pfeilerzähne 12 und 22 wurden die Alveolen mit einem Knochenersatzmaterial aufgefüllt

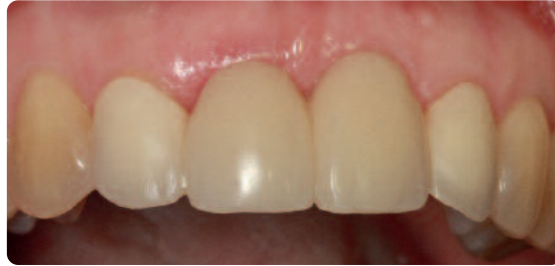

Abb. 4 Das Langzeitprovisorium nach sechs Monaten

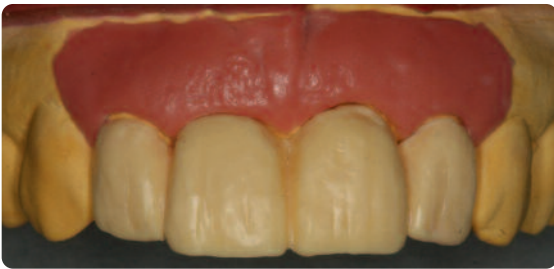

Abb. 5 Das Wax-up mit Gingivamaske

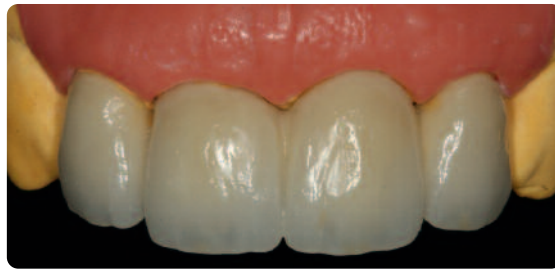

Abb. 6 Die metallkeramische Brücke auf dem Modell

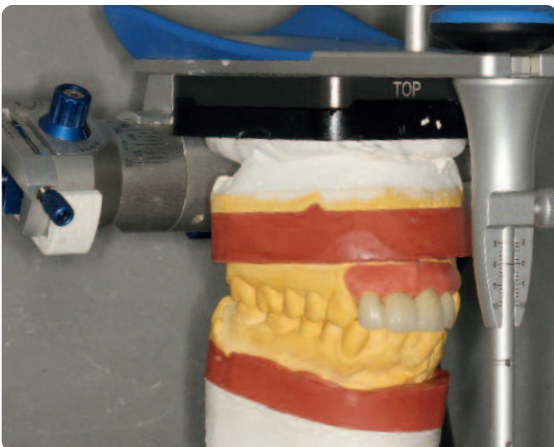

Abb. 7 Herstellung der metallkeramischen Brücke

### Behandlungsablauf

Die Zähne 11 und 21 wurden extrahiert und die Alveolen von Granulationsgewebe gründlich befreit und gesäubert. Danach wurden die Alveolen mit Knochenersatzmaterial aufgefüllt (Abb. 3), wobei dies nur mit mäßigem Druck geschah. In der gleichen Sitzung er-

folgte die schonende Präparation der Zähne 12 und 22. Im Praxislabor wurde nach Vorgaben des Wax-up ein Langzeitprovisorium hergestellt. Um die Ausformung des Weichgewebes von Beginn an zu unterstützen, gestalteten wir hierbei die basalen Bereiche der provisorischen Brücke direkt im Mund der Patientin. Die Abbildung 4 zeigt das Provisorium nach sechs Monaten in situ.

Nach sechsmonatiger Tragezeit des Langzeitprovisoriums wurden die Pfeilerzähne leicht nachpräpariert und es erfolgte ein doppelte Abformung mit Hydrokolloid. Die Anfertigung der metallkeramischen Brücke erfolgte entsprechend des Wax-up auf gesägten und ungesägten Modellen (Abb. 5 bis 7). Um auch im zervikalen Bereich einen natürlichen Übergang zur Gingiva zu erreichen, entschieden wir uns für Keramikstufen.

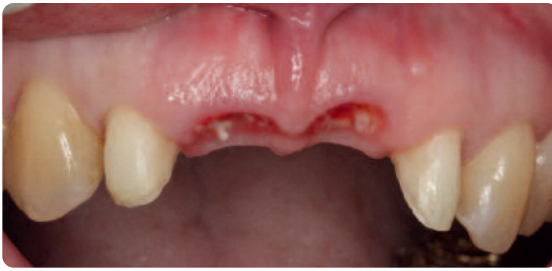

Abb. 8 Die Alveolen sechs Monate nach der Augmentation

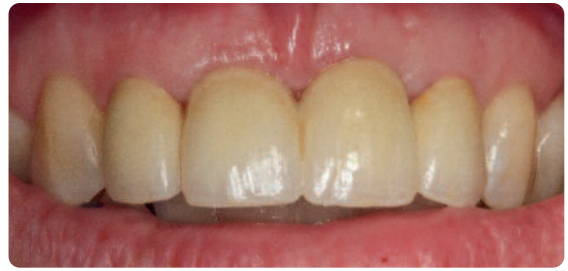

Abb. 9 Die metallkeramische Brücke nach dem Einsetzen

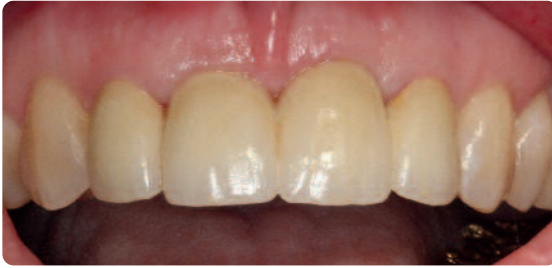

Abb. 10 Nach sechs Monaten zeigte sich eine stabile Weichgewebssituation

	Zahnersatz	Horizontale Abstände	Maximale vertikale Weichgewebshöhe
1	Zahn-Zahn	1 mm	5 mm
2	Zahn-Pontic	-	6,5 mm
3	Pontic-Pontic	-	6 mm
4	Zahn-Implantat	1,5 mm	4,5 mm
5	Implantat-Pontic	-	5,5 mm
6	Implantat-Implantat	3 mm	3,5 mm

Abb. 11 Diese tabellarische Aufführung aus einer Veröffentlichung von Salama zeigt die zu erwartenden Papillenhöhen [1]

Etwa ein halbes Jahr nach der Extraktion der luxierten Zähne 11 und 21 (Abb. 8) konnte die definitive Versorgung eingegliedert werden (Abb. 9). Die Abbildung 10 zeigt die Brücke nach sechs Monaten in situ.

**Diskussion**

Vorteile – Brücke

Die beschriebene Therapie ist eine relativ einfache, konventionelle Behandlung mit kontrollierbarem Risiko. Ein wesentlicher Vorteil ist die sofortige Verfügbarkeit einer komfortablen und ästhetisch akzeptablen Interimsversorgung. Diese Interimsversorgung stellt keine Belastung für das Gewebe dar und kann zusätzlich als Hilfsmittel zu Ausgestaltung des Weichgewebes eingesetzt werden. Das ästhetische Langzeiter-

gebnis dieser konventionellen Versorgung ist vorhersehbar und stabil. Weitere ästhetische Vorteile bestehen in der Ausformung und der zu erwartenden Höhe der Interdentalpapillen gegenüber alternativen Versorgungsformen [1,2,3] (Abb. 11)

Die zu erwartende Papillenhöhe zwischen zwei Pontics (Brücken) liegt bei 6 mm, während zwischen zwei benachbarten Implantaten 3,5 mm zu erwarten sind [1].

Insgesamt ist der Behandlungsaufwand überschaubar. Eine Behandlung dieses Falles mit Implantaten dürfte, auch wegen der aufgrund des Kieferkammabbaus notwendigen Augmentation, umfangreicher und langwieriger, weniger vorhersehbar und teurer ausfallen. Eine Vielzahl von wissenschaftlichen Publikationen hat zuletzt auf biologische Komplikationen bei implantatprothetischen Versorgungsformen aufmerksam gemacht [4, 5, 6].

Bei zirka 30 Prozent aller Implantatpatienten wurde eine Periimplantitis festgestellt.

Einer der Risikofaktoren dafür ist offenbar eine Neigung zur Parodontitis [7], die auch in der Anamnese der Patientin konstatiert wurde.

Nachteile – Brücke

Der offensichtliche Nachteil der gewählten Therapie (Brückenversorgung) ist das Beschleifen der intakten Zähne 12 und 22.

Zirka 10 Prozent aller Pfeilerzähne zeigen laut einer Studie von *Bergenholtz* endodontische Komplikationen.

Dieses Risiko muss für diesen Therapieweg in Kauf genommen werden. Regelmäßige Vitalitätsproben sowie radiologische Kontrollen sind für einen Langzeiterfolg wichtig.

### Fazit

Um individuell die optimale Therapie wählen zu können, bedarf es der exakten Diagnose (unter anderem auch des Parodontitisrisikos), dem Wissen um aktuelle Studien und der Offenheit für Alternativen. Nicht immer ist das Implantat Mittel der Wahl – erst

recht nicht im sensiblen Frontzahnbereich. Patienten-individuell müssen die Vor- und Nachteile abgewogen werden. Vor allem muss der Patient zwischen den verschiedenen Optionen wählen dürfen. Das wiederum bedingt die umfangreiche Aufklärung, so wie es unsere (zahn)ärztliche Pflicht verlangt. ■

Literatur beim Verfasser oder im Internet unter [www.teamwork-media.de](http://www.teamwork-media.de) in der linken Navigationsleiste unter „Journale Online“.



### Über den Autor

Dr. H. Derks studierte Zahnmedizin an der Justus-Liebig-Universität Gießen, wo er auch approbierte und promovierte. Seine kieferorthopädische Ausbildung absolvierte er bei Prof. Tammscheid. Im Jahr 1979 ließ sich Dr. Derks in eigener, kassenloser Praxis in Emmerich als Zahnarzt nieder. Er ist DGP-Spezialist für Parodontologie und Spezialist für Implantologie (BDIZ/EDA). Dr. Derks hält Vorträge im In- und Ausland (u.a. in den USA und Schweden) und ist Autor zahlreicher Veröffentlichungen.



### Produktliste

Knochenersatzmaterial	Bio-Oss	Geistlich Biomaterials
Abformmasse	Hydrokolloid	Optiloid
Artikulatorensystem		Amann Girrbach
Befestigungszement	Zinkphosphat	Havard Dental
Metallkeramik	Orplid-Keramik 5	C. Hafner
Verblendkeramik	Creation	Willi Geller

### Korrespondenzadresse

Zahnärztliche Privatpraxis  
Dr. Hermann Derks  
Wilfried Lesaar (Paxilabor)  
Steinstraße 12  
46446 Emmerich am Rhein  
[www.drderks.de](http://www.drderks.de)