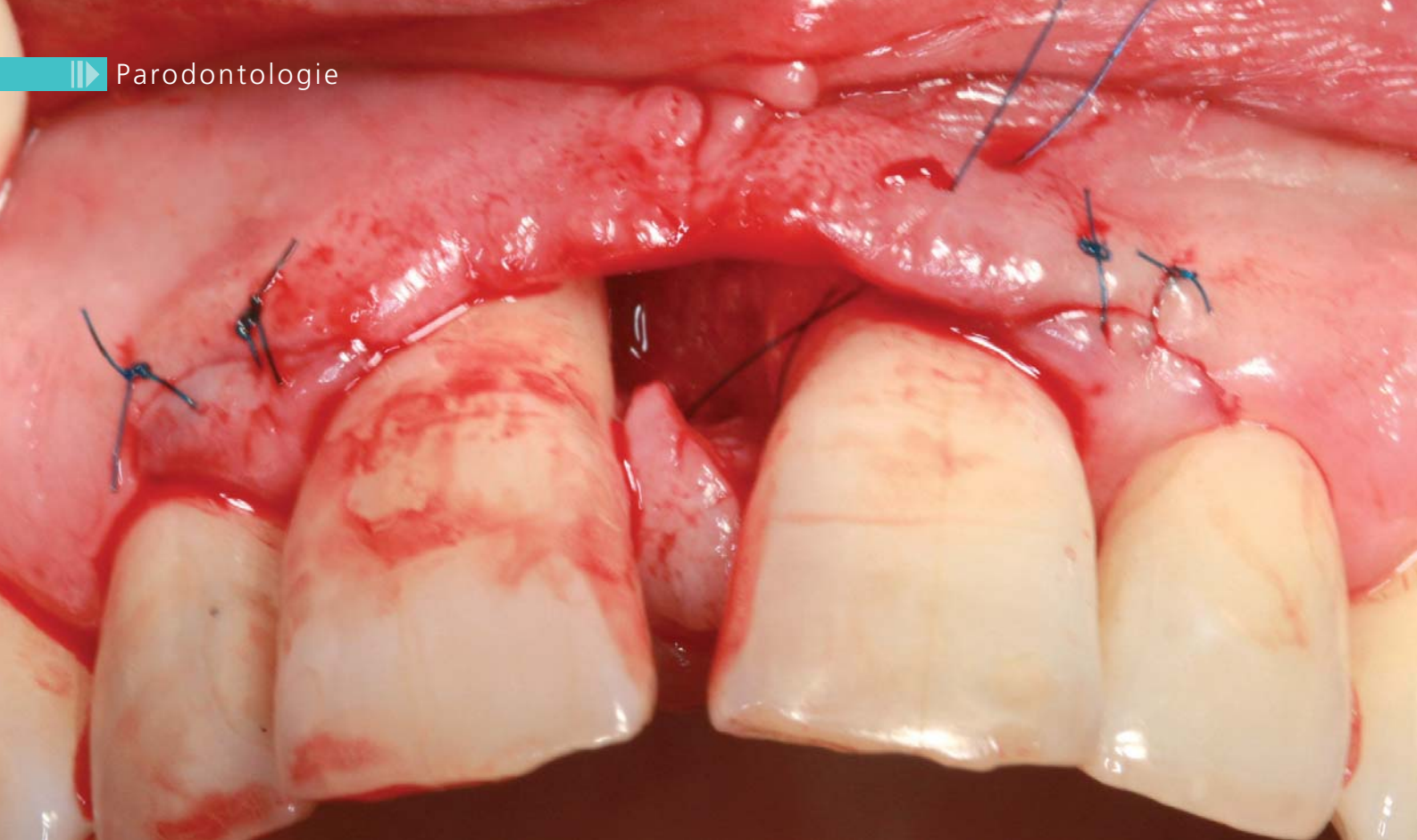

## Parodontaltherapie – Funktion und Ästhetik

Kombinierte parodontologische, funktionelle und prothetische Behandlung

**Indizes: Ästhetik, Attachmentverlust, Frühkontakte intraossäre Defekte, Zahnlockerung, Zahnmigration**

Der vorliegende Fallbericht beschreibt die Behandlung einer fortgeschrittenen Parodontitis, die intraossäre Defekte, Zahnlockerung und -migration sowie okklusale Fehlbelastung aufzeigte. Beschrieben wird das Vorgehen zum Erzielen parodontaler Gesundheit, konzeptgerechter Okklusion und einer zufriedenstellenden Ästhetik.

Die 55-jährige Patientin stellte sich zur Untersuchung in der Praxis vor. Sie war Nichtraucherin und befand sich in einem guten Allgemeinzustand. Sie klagte allerdings über Zahnlockerung (vor allem Zahn 11) und über Zahnmigration sowie das Auftreten eines Diastemas (Zähne 11-21) (Abb. 1-3).

Die klinische Untersuchung zeigte generelle Entzündungszeichen (BOP) und erhöhte Sondierungstiefen (siehe PA-Status OK, Erstuntersuchung, Abb. 4). Auf den Röntgenbildern konnte ein allgemeiner Attachmentverlust festgestellt werden. Die Zähne 11 und 14 hatten über 50 % Attachment verloren und wiesen anguläre Knochendefekte sowie Lockerung II. Grades auf (Abb. 5

bis 9). Furkationsbeteiligung an Prämolaren und Molaren wurde nicht festgestellt.

### Diagnose

Folgende Diagnose wurde gestellt: Generalisierte moderate (lokalisiert fortgeschrittene) chronische Parodontitis. Nach Untersuchung und Diagnostik wurden Planungsmodelle in teiljustierbarem Artikulator in vorläufiger Kondylenposition montiert (Abb. 10). Es zeigte sich eine ausgeprägte Spee'sche Kurve mit tiefem Biss (Abb. 11) und Frühkontakten auf 11 und 14. Latero- und Mesiotrusion wurden über die Incisivi geführt.

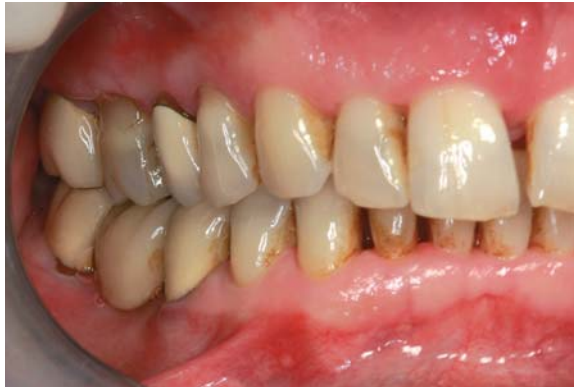

Abb. 1: Lateralbild Erstuntersuchung.

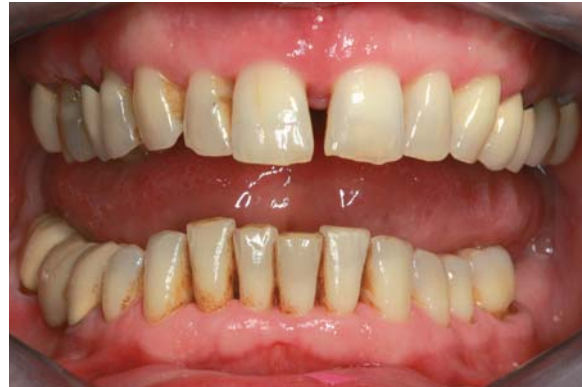

Abb. 2: Frontalbild mit elongierter UK-Front.

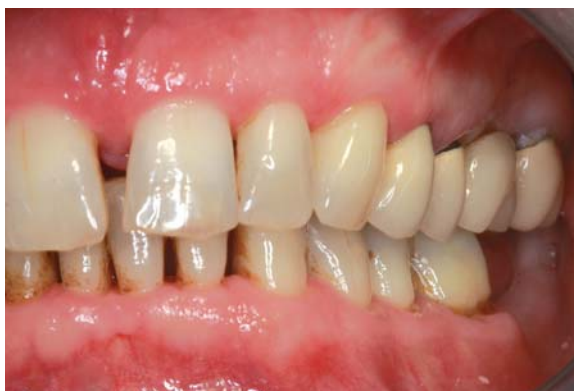

Abb. 3: Lateralbild Erstuntersuchung.

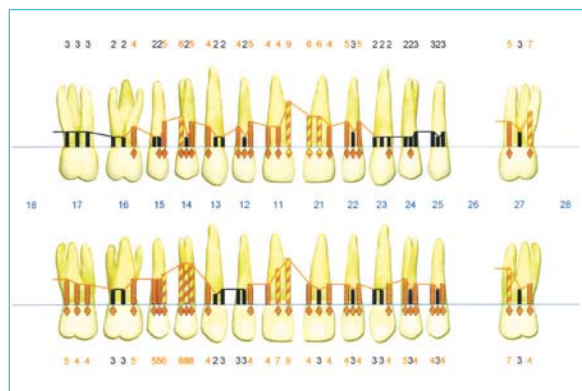


Abb. 4: PA-Status OK, Erstuntersuchung.

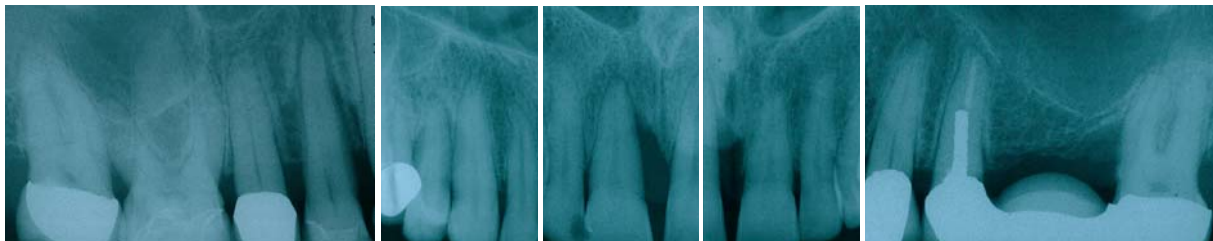


Abb. 5 bis 9: Röntgenstatus OK, vor der Behandlung.

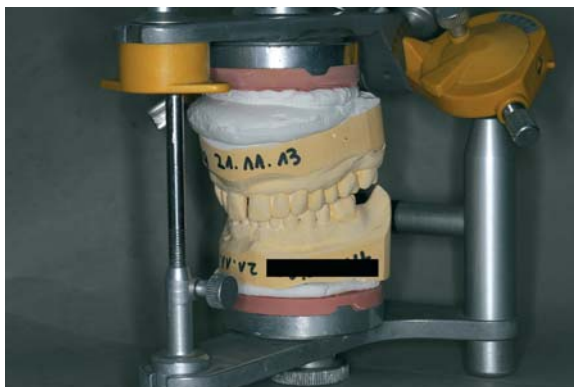


Abb. 10: Vorläufig festgelegte zentrische Kondylenposition im Artikulator.

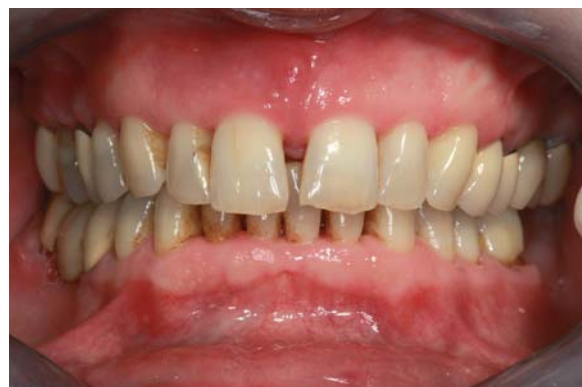

Abb. 11: Frontalbild mit tiefem Biss.

**Prognose, Behandlungsziel und Behandlung**

Die Prognose für die Zähne 11 und 14 wurde als fraglich eingestuft. Allen anderen Zähnen wurde eine gute Prognose gegeben.

Das Behandlungsziel wurde gemeinsam mit der Patientin erarbeitet:

1. Parodontale Gesundheit
2. Funktionelle Okklusion
3. Ästhetische Lösung für die Oberkiefer-Front.

Funktionell sollte eine konzeptgerechte Okklusion mit Eckzahn-Führung angestrebt werden. Um dem ästhetischen Anspruch der Patientin gerecht zu werden, wurden unterschiedliche Ansätze diskutiert: Kieferorthopädie, Veneers. Auch das Belassen der vorhandenen Situation nach parodontaler Behandlung wurde diskutiert.

Die initiale Behandlung beinhaltete eine nicht-chirurgische Parodontaltherapie sowie selektives Einschleifen der Okklusion (Abb. 12). Die Parodontaltherapie erfolgte in mehreren Sitzungen, mit Schwerpunkt auf bestmöglicher Plaquekontrolle durch die Patientin. Die Auswertung der Initialtherapie erfolgte drei Monate später (PA-Status OK nach 3 Monaten, Abb. 13) und zeigte verbleibende Pathologie an 11 und 14, trotz guter Compliance. An beiden Zähnen wurde Parodontalchirurgie unter Anwendung von Emdogain durchgeführt (Abb. 14 bis 19). Eine erneute Auswertung nach 9 Monaten Heilung (Abb. 20) zeigte entzündungsfreie parodontale Verhältnisse (kein BOP), Taschentiefen < 5 mm und reduzierte Zahnmobilität. Die Abbildung 21 zeigt die Röntgenaufnahme von 11 neun Monate nach der Parodontalchirurgie.

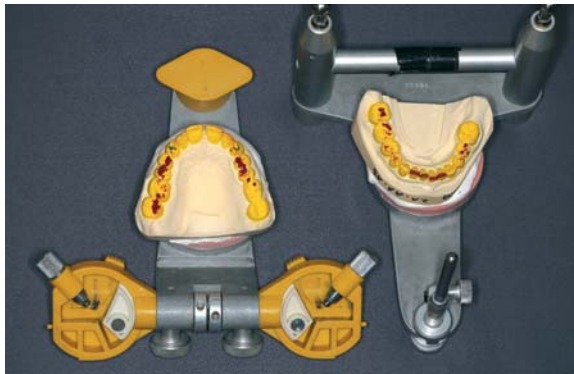


Abb 12: Selektives Einschleifen am Modell, gekürzte UK-Front.

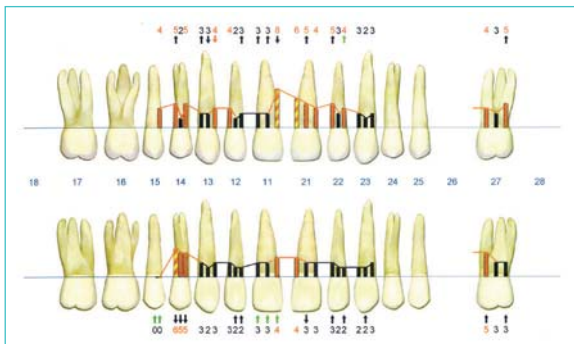


Abb. 13: PA-Status OK, nach 3 Monaten.

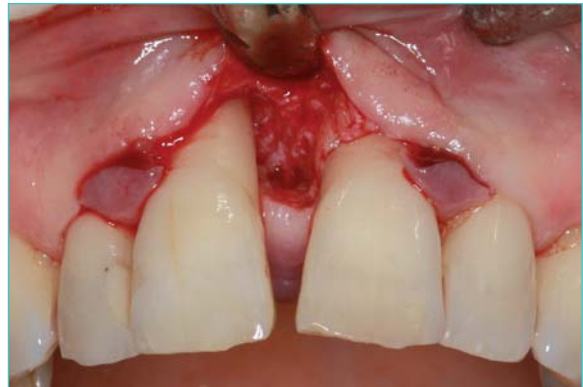

Abb. 14: Parodontalchirurgie an 11 – Lappen.

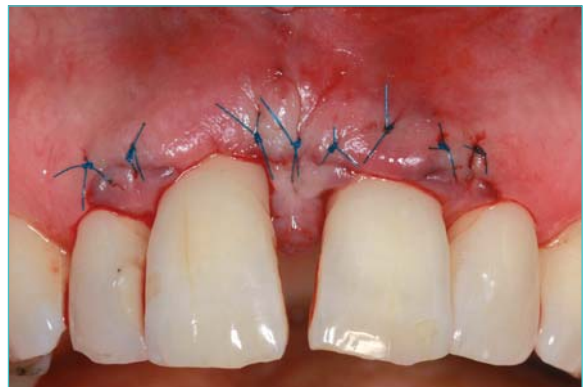

Abb. 15: Parodontalchirurgie an 11 – Nahttechnik.

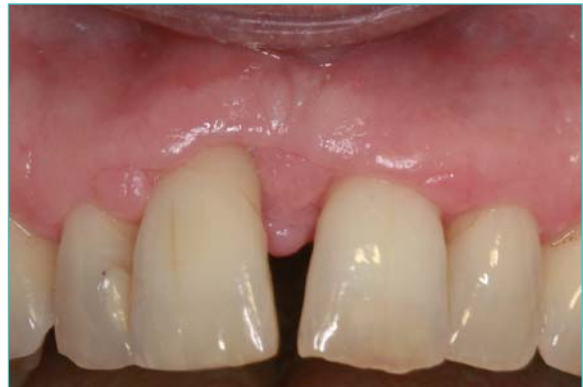

Abb. 16: Parodontalchirurgie 11 – nach 4 Wochen.

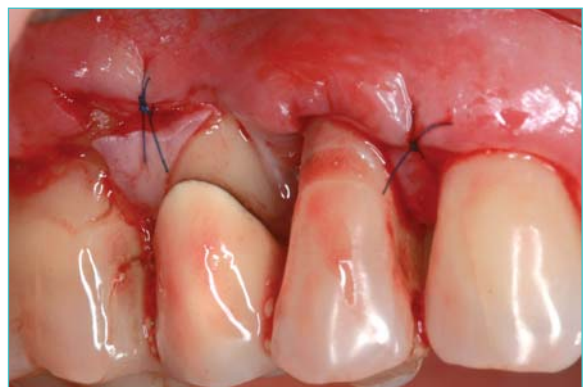

Abb. 17: Parodontalchirurgie 14 – Nahttechnik.

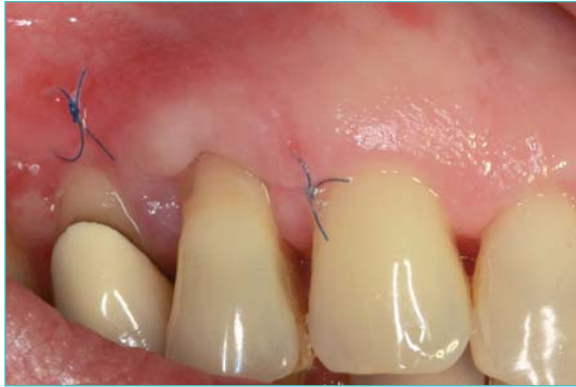

Abb. 18: Parodontalchirurgie 14 – nach 2 Wochen.

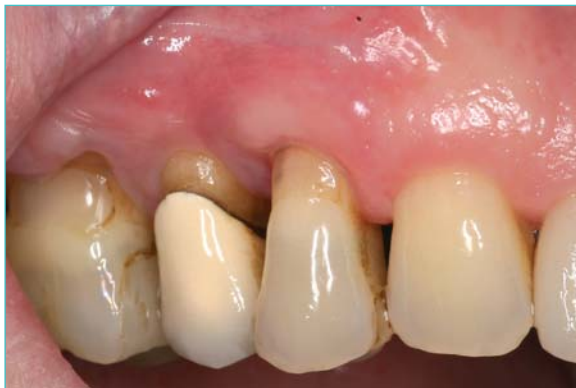

Abb. 19: Parodontalchirurgie 14 – nach 9 Monaten.

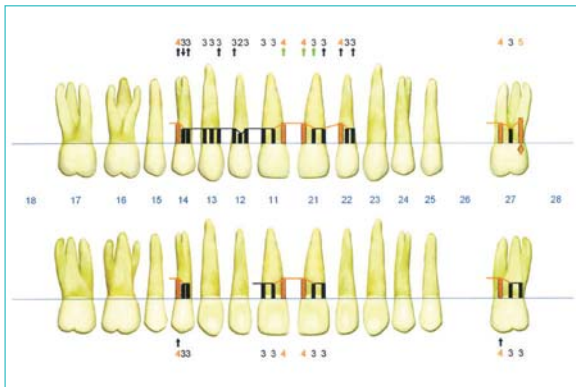


Abb. 20: PA-Status OK – 9 Monate nach Chirurgie.

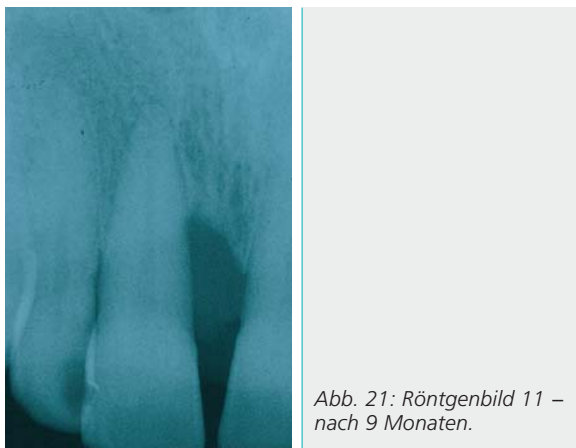


Abb. 21: Röntgenbild 11 – nach 9 Monaten.

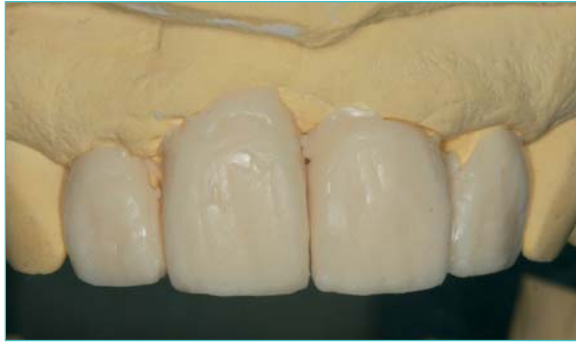

Abb. 22: Wax-up.

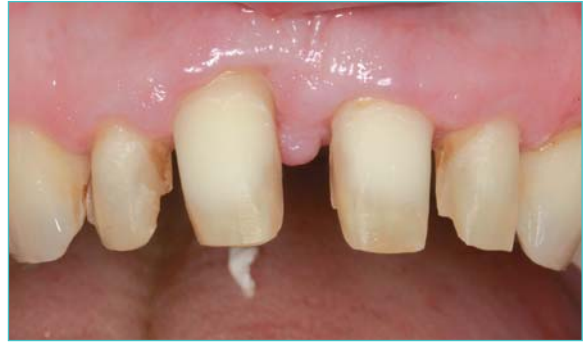

Abb. 23: Präparation von 12-22.

### Restaurative Behandlung

In einer erneuten Diskussion äußerte die Patientin den Wunsch nach verbesserter Ästhetik und entschied sich für Veneers. Die restaurative Behandlung beinhaltete Veneers von 12-22 (Abb. 22-27). Nach adhäsivem Zementieren wurde eine Oberkieferschiene für nächtliches Tragen eingegliedert.

#### Dr. Hermann Derks

Zahnärztliche Privatpraxis  
Steinstraße 12  
46446 Emmerich am Rhein  
E-Mail: dr.derks@t-online.de  
www.drderks.de



Zahntechnik:  
W. Lesaar, Praxislabor Dr. Derks

Die Behandlungsdauer erstreckte sich über 12 Monate. Die Patientin war mit dem Resultat zufrieden. Sie befindet sich in einem individuell angepassten Recall-Programm. Die Dokumentation erstreckt sich über ein Jahr nach Abschluss der aktiven Behandlung (Abb. 28 und 29).

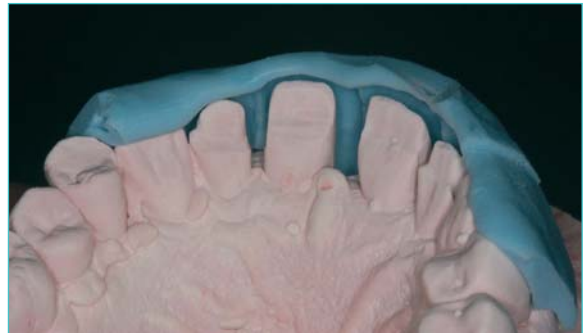


Abb. 24: Vorwall am Modell.

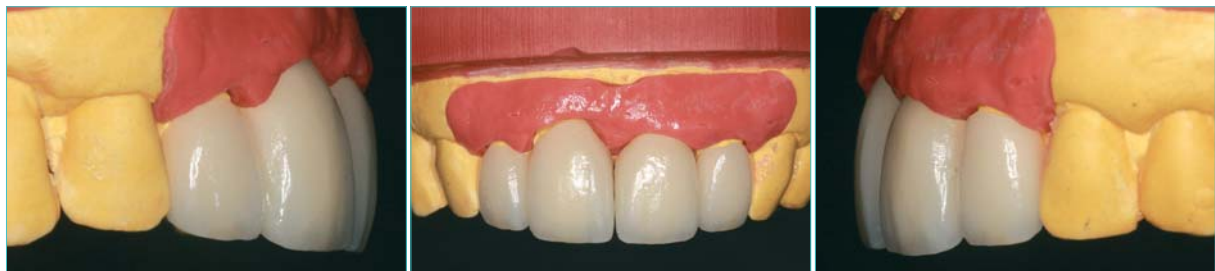

Abb. 25 bis 27: Veneers auf dem Meistermodell.

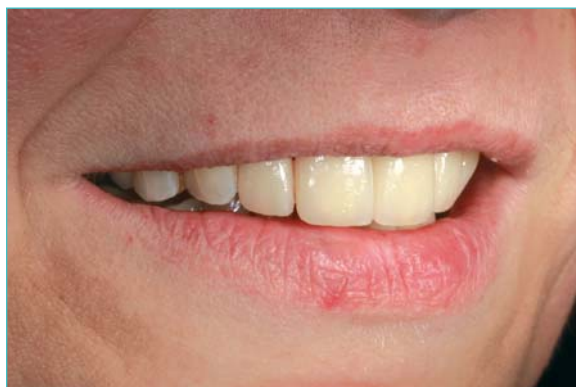

Abb. 28: Lippenverlauf zur incisalen Kante.

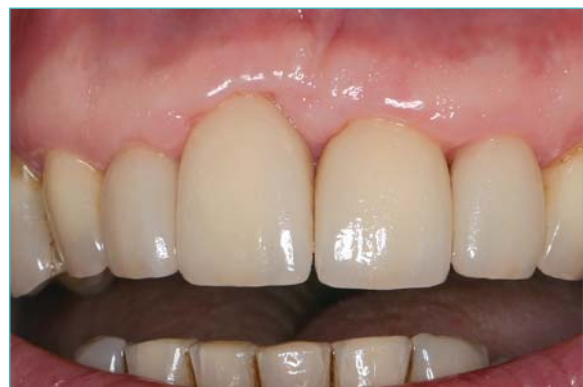

Abb. 29: Klinische Situation nach einem Jahr.