

## Verloren gegangene vertikale Dimension und Implantation

Eine Verringerung der vertikalen Dimension hat ästhetische und funktionelle Konsequenzen. Um für den Patienten eine Verbesserung in dieser Hinsicht zu erzielen, sollte daher vor dem Einbringen von Implantaten eine therapeutische vertikale Dimension diagnostiziert und festgelegt werden. Mit der neuen posturalen Position ändert sich die horizontale Zuordnung von Maxilla zu Mandibula und damit die Angle-Klasse. Dies hat zur Folge, dass die Implantate in einer erheblich anderen Position zu inserieren sind. Der folgende Beitrag beschreibt das Vorgehen bei Verlust der vertikalen Dimension bei mindestens einem zahnlosen Kiefer anhand eines Falles mit Implantation und Implantatprothetik. Die Bestimmung und die Möglichkeit der Veränderung der vertikalen Dimension werden aufgezeigt und die Auswirkungen auf die Implantatposition dargestellt.

Bei Implantation in Fällen mit zu niedriger vertikaler Dimension sollte zunächst die neue Vertikale bestimmt und dann erst die Implantatposition sowie deren Angulation bestimmt und geplant werden (Abb. 1, 2, 3).

Ausgedehnte Destruktion der Zähne durch Karies, Abrasionen der Kaufläche, Reduktion der Zahnzahl und Zahnmigration führen zur Verringerung der vertikalen Dimension der Dentition und damit zur Reduktion der Untergesichtshöhe beim bezahnten Patienten. Der totale Ersatz, mindestens in einem Kiefer, führt zum Verlust der festen Unterstützung der morphologischen Untergesichtshöhe (Abb. 4 u. 5).

Die charakteristische Konsequenz des unbezahnten Mundes mit der folgenden Resorption der Alveolarkämme ist das hervorstehende Kinn (Angle-Klasse III), das zusammen mit den Falten der Mundregion und -winkel ein Aussehen erzeugt, das heutzutage mit „alten Menschen“ assoziiert wird (Abb. 6).

### Die Bestimmung der vertikalen Dimension

Vor der Bestimmung der vertikalen Dimension steht die Festlegung der gelenkbezogenen, horizontalen Relation; andernfalls führt jede Veränderung der vertikalen Relation zwangsläufig zu einer Veränderung der horizontalen Relation. Deshalb ist es sinnvoll, die horizontale Relation mit einer physiologischen Ge-

lenkposition festzulegen an gelenkbezüglich einartikulierten Modellen oder Prothesen im justierbaren Artikulator. Sollte eine Veränderung der Vertikalen ohne gelenkbezogene Bestimmung der horizontalen Relation erfolgen, hat nach jeder Veränderung eine neue horizontale Zuordnung zu erfolgen.

Zur Bestimmung der Ruheschwebe oder besser der posturalen Position der Mandibula, die auch heute bisweilen noch als lebenslange Konstante angesehen



Abb. 1: Vertikale Dimension bei der Befunderhebung.

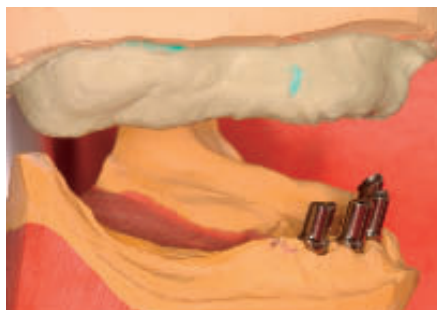

Abb. 2: Um 10 mm Stützstift erhöhte, diagnostizierte vertikale Dimension.



Dr. Hermann Derks

Zahnmedizinstudium an der Justus-Liebig-Universität Gießen

Approbation und Promotion in Gießen  
kieferorthopädische Ausbildung bei Prof. Tammscheid in Gießen

1979 Niederlassung in eigener Praxis in Emmerich

1993 Rückgabe der Kassenzulassung  
1979 Mitglied der „Studiengruppe für Restaurative Zahnheilkunde 1976 e.V.“,  
2000–2002 Vorsitzender der Studiengruppe

Vorträge über KFO, Parodontologie, funktionellem Zahnersatz im In- und Ausland, davon mehrere Vorträge in den USA  
Mitglied der DGP, PZVD und BFSP (Berufsverband der Fachzahnärzte für Parodontologie)

Spezialist für Parodontologie (DGP)

Spezialist für Implantologie (EDA/BDIZ)

wird<sup>1,2,3,4,5</sup>, werden viele Methoden in der Literatur beschrieben und klinisch angewandt.

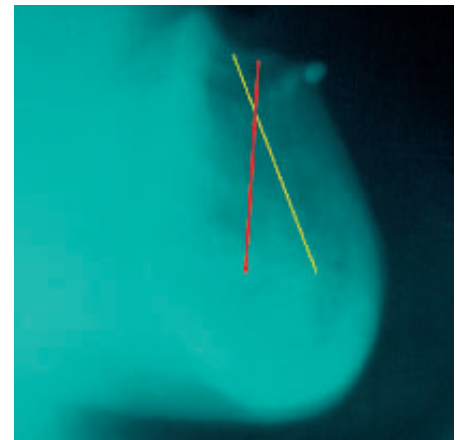


Abb. 3: Symphyse aus dem Fernröntgen-seitenbild mit rot eingezeichneter Implantatangulation für eine Angle-Klasse I-II und gelb eingezeichneter Angulation für eine Angle-Klasse III.

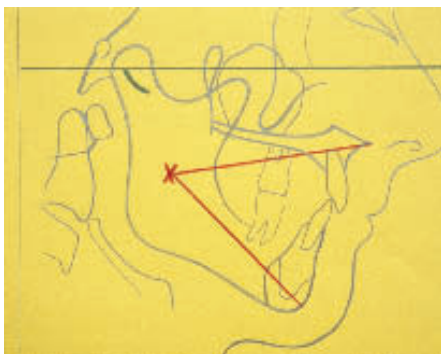

Abb. 4: Schematische Durchzeichnung eines Fernröntgenbildes mit dem Winkel zur Definition der Untergesichtshöhe nach der Rickettsanalyse.

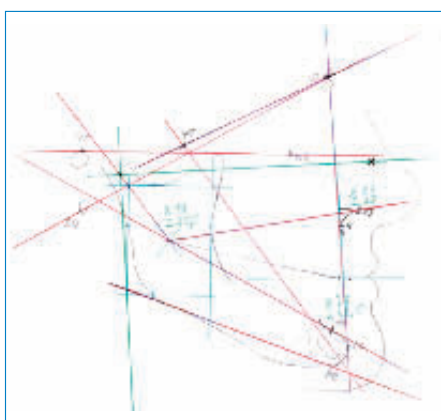


Abb. 5: Durchzeichnung eines Fernröntgenseitenbildes.

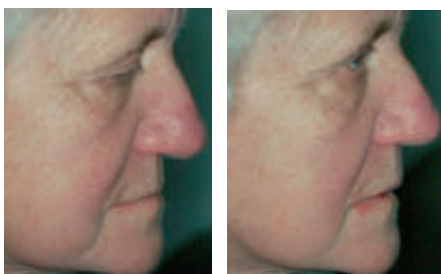

Abb. 6: Langjährige Prothesenträgerin mit Verlust an vertikaler Dimension vor und nach Veränderung der Vertikalen.

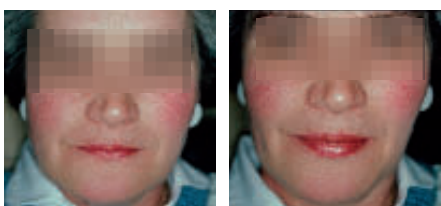

Abb. 7: Veränderte vertikale Dimension nach ästhetischen Gesichtspunkten.

## Posturale Position der Mandibula

Die Kontrolle der Ruheschwebe (posturale Position) des Unterkiefers ist ein zentrales Problem bei der Herstellung von Zahnersatz, insbesondere bei der Totalprothetik oder der Versorgung eines oder beider zahnloser Kiefer mit implantatgestütztem oder implantatgetragendem Zahnersatz.

Wie bei allen anderen Muskelfunktionen im Körper ist auch die posturale Position der Mandibula neurologisch bestimmt. Die posturale Unterkieferlage ist der Ausgangspunkt für alle artikulären, mastikatorischen und Schluckbewegungen des Unterkiefers, zu dem der Unterkiefer automatisch (reflektorisch) bei Beendigung der Funktionen zurückkehrt. Bei physiologischer Morphologie der Mandibula, des Kiefergelenkes und des dazugehörigen Weichgewebes ist die posturale Unterkieferlage bestimmt durch die Balance zwischen der Spannung der supramandibulären Muskulatur und der Schwerkraft, die am Unterkiefer angreift.

Das Gleichgewicht der Kräfte und somit die posturale Unterkieferlage kann sich symmetrisch oder asymmetrisch unter physiologischen wie auch pathologischen Umständen (einschließlich einer Totalprothese) verändern.

Die posturale Unterkieferlage unterliegt Schwankungen und ist in aller Regel nicht reproduzierbar. Sie hängt ab von der Respirationsphase<sup>6</sup>, vom emotionalen Zustand<sup>7</sup>, von Kopf- und Körperhaltung, von Schmerzen, dem zunehmenden Lebensalter<sup>8</sup>, von Medikamenten oder Drogen, die die Reizschwelle des neuromuskulären Systems beeinflussen und damit die Aktivität der Muskulatur der Mandibula verändern.

Die posturale Position stellt deshalb keinen spezifisch statischen Raum – Interokklusalabstand oder freeway space – zwischen Maxilla und Mandibula dar. Es handelt sich vielmehr um ein posturales Gleichgewicht mit endlos vielen Unterschieden bei einzelnen Menschen und bei entsprechenden Gegebenheiten, sogar mit Unterschieden bei einem Individuum<sup>9</sup>.

## Positionsveränderung

Die posturale Position der Mandibula beim bezahnten Kiefer ist hauptsächlich vom zentralen Nervensystem über Meldungen der Rezeptoren des Parodontiums gesteuert. Eine Veränderung der vertikalen Dimension und die folgende neuromuskuläre Adaptation stellt man sich in zwei Stufen vor:

„Die sofortige und ebenbürtig ausgleichende Autorotation der Mandibula wird durch das zentrale Nervensystem gesteuert, um die Kaufunktion aufrechtzuerhalten oder zu verbessern. Die verzögerte und schrittweise ausgleichende Autorotation der Mandibula erfolgt als Reaktion der Veränderung innerhalb des muskuloskelettalen Komplexes mit dem Versuch, wieder ein neuromuskuläres Gleichgewicht zu erlangen“<sup>10</sup>.

Für den Kliniker von praktischer Relevanz ist der Verlust an Untergesichtshöhe bei der Rekonstruktion von Abrasionsgebissen, bei der Totalprothetik durch den Zahnverlust und die Atrophie der Kieferkämme wie auch bei der implantologisch-prothetischen Versorgung zahnloser Kiefer. Hierbei verhält sich der Abbau der Alveolarkämme von Maxilla zu Mandibula im Verhältnis 1:4<sup>11,12</sup>.

Da der Verlust der Untergesichtshöhe nur zum kleineren Teil von einem vergrößerten interokklusalen Abstand (Ruheschwebe) kompensiert wird<sup>11</sup>, können wir davon ausgehen, dass die posturale Position der Mandibula auch von der vorhandenen Prothese (hier über Rezeptoren der Schleimhaut) oder abradieren Okklusion abhängt. Die posturale Position des Unterkiefers passt sich der vertikalen Dimension der Okklusion an. Der Verlust der Bisshöhe wird somit durch eine reaktive Verkürzung der Elevatoren kompensiert<sup>5</sup>. Bei einer Untersuchung an 23 Patienten stellt Tallgren<sup>11</sup> fest, dass alle Prothesenträger nach sieben Jahren eine Reduktion der morphologischen Untergesichtshöhe um durchschnittlich sieben Millimeter im Vergleich zum Zustand vor der Exaktion zeigten. Im Ruhezustand mit Prothese war die Gesichtshöhe der Vollprothesenträger um durchschnittlich fünf Millimeter reduziert.

Folglich wurde der Verlust von 7 Millimetern morphologischer Untergesichtshöhe nur zu zwei Millimetern durch einen vergrößerten freeway space kompensiert.

Carlsson<sup>13</sup> stellt in einer Untersuchung 29 langjährige Prothesenträger vor. Sämtliche Patienten bekamen gleich gearbeitete Prothesen mit einer Erhöhung der morphologischen Untergesichtshöhe um 4,5 mm. Diese morphologische Gesichtshöhe reduzierte sich in den folgenden drei Monaten um 0,5 mm. Die posturale Position der Mandibula unterschied sich von alter zu neuer Prothese, was auf eine Abhängigkeit der posturalen Position von der Prothese schließen lässt.

### Positionsanpassung

Nach dem derzeitigen Stand wissenschaftlicher Untersuchungen ist die Veränderung der vertikalen Dimension mit der folgenden Anpassung der posturalen Position der Mandibula unter bestimmten Bedingungen klinisch akzeptabel<sup>5,8,9,10,11,13</sup>.

Eine Vielzahl von Methoden zur Festlegung der posturalen Position der Mandibula wird in der Literatur angegeben:

- Entspannungsmethode
- Schluckmethode
- phonetische Methode
- Fernröntgenseitenbild (Abb. 5) (Wie in der Kieferorthopädie ist das FRS nur eines von mehreren Kriterien)
- Ästhetik (Abb. 7) (Tallgren, kieferorthopädische Chirurgie<sup>10</sup>)
- PVDO (preferred vertical dimension of occlusion).

Für die Anfertigung von implantatgetragenen Zahnersatz ist es wichtig, mithilfe einer posturalen Position der Mandibula die vertikale Dimension vor der Implantation festzulegen.

#### Klinisches Vorgehen

1. Festlegung der posturalen Position der Mandibula und damit des Interokklusalabstandes mittels phonetischer Methode mit vorhandenen Prothesen; horizontale Zuordnung.
2. Ästhetische Kontrolle des vorhandenen Ersatzes, Profil, Veränderungen der vertikalen Dimension, Position der Frontzähne. Ist der Interokklusalab-

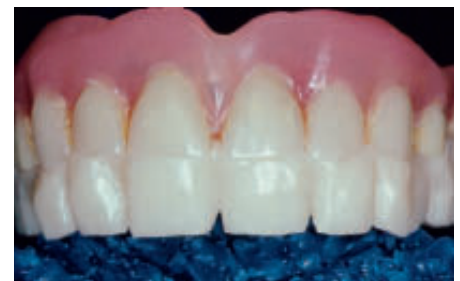
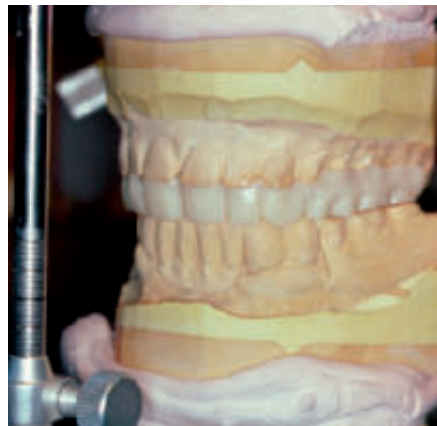


Abb. 8a-d: Provisorische Veränderung der vertikalen Dimension.

stand so groß, dass die ästhetisch und funktionell erwünschte Veränderung der vertikalen Dimension nicht übersteigt, fährt man mit der Herstellung der Prothese fort. Ist die indizierte Veränderung größer als der Interokklusalabstand, beginnt eine Vorbehandlung mittels aufgeklebter Schiene (Abb. 8), um die reaktive Anpassung an die neue vertikale Dimension zu beurteilen.

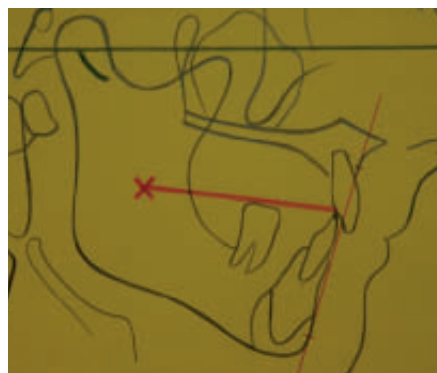

Abb. 9: Schematische Darstellung der Okklusionsebene nach Ricketts.

3. Fernröntgenseitenbild (Abb. 5)<sup>14,15</sup> mit alter Prothese, markierter Gelenkachse (arbiträr oder kinematisch bestimmt), markierter Okklusionsebene und festgelegter Position von 41 oder 31. Man erhält ein mit dem Artikulator kompatibles Röntgenbild.
4. Herstellung von Bisschablonen nach Vorgaben aus der posturalen Position, der ästhetischen Kontrolle und dem Fernröntgenseitenbild. Die Bisschablonen sollen die erforderlichen Veränderungen bei Zahnstellung, Okklusionsebenenneigung (Abb. 9) und vertikaler Dimension berücksichtigen und eine den neuen Prothesen ähnliche Form haben.
5. Phonetische und ästhetische Kontrolle, erneute horizontale Zuordnung.

### Die PVDO

Es zeigt sich, dass der zahnlose Patient die vertikale Dimension für die totale Prothese selbst wählen kann. Die Beurteilung

der vertikalen Dimension durch den Patienten mithilfe der Schraubmethode ist unabhängig vom Einfluss des Zahnarztes. Auch in den Händen Unerfahrener ergibt die Methode richtige Resultate. Die Methode ist innerhalb einer Spanne von einem Millimeter reproduzierbar<sup>16,17,18,19,20,21</sup>.

### Vorgehen bei der Schraubmethode – Stützstift<sup>17,18</sup>

1. Die Schraube für die Bestimmung steht auf dem unteren Bisswall in der Medianebene.
2. Der Kopf der Schraube soll in Kontakt mit einer Metallplatte kommen, die am oberen Bisswall angebracht wird.
3. Bei der niedrigsten Einstellung der Schraube soll der Patient eine deutlich zu niedrige vertikale Kieferrelation wahrnehmen; bei der höchsten Einstellung eine deutlich zu hohe Relation.
4. Die Reaktionen des Patienten auf die angebrachten Veränderungen müssen kurz sein, z. B.: „besser“; oder „schlechter“.
5. Wird eine Veränderung nicht wahrgenommen, muss man einen größeren Unterschied anbieten.
6. Die Schraubbestimmung ist beendet, wenn aus den Bemerkungen des Patienten hervorgeht, dass er mehrfach der gleichen vertikalen Kieferrelation den Vorzug gibt.
7. Als definitive vertikale Kieferrelation wird der Mittelwert von mindestens drei Bestimmungen genommen.

### Eigene Behandlungsergebnisse

In einem Zeitraum von 15 Jahren wurde bei 93 Fällen mit mindestens einem zahnlosen Kiefer die habituelle vertikale Dimension in einem teiljustierbaren Artikulator (SAM 1 und 2) festgelegt.

Nach diagnostischen Maßnahmen wie Fernröntgenseitenbild und Ricketts-Analyse<sup>13</sup>, der aufgezeigten Schraubmethode<sup>17,18</sup> und ästhetischen Gesichtspunkten wurde eine neue vertikale Dimension festgelegt. Tabelle 1 zeigt die diagnostizierten Veränderungen in der vertikalen Kieferrelation in Millimeter Stützstift. In 79

Fällen (85%) war die Kieferrelation zu niedrig, in sechs Fällen (6%) blieb sie konstant und in acht Fällen (9%) war sie zu hoch.

Bei Patienten, deren Kieferrelation 5 mm Stützstift und mehr zu niedrig waren, zeigten sich in 19 Fällen (20 %) tastbare Myopathien<sup>22</sup>.

Die Okklusionsebene (Abb. 9) zeigte in 93 Fällen die in Tabelle 2 dargestellten Ergebnisse. Sie wurde im Fernröntgenseitenbild<sup>14,15</sup> sichtbar gemacht mit dünner Metallfolie, die im Unterkiefer bei 41, 31

und 46, 36 aufgelegt wurde. Die Diagnose ergab bei 81 Prozent der Patienten, dass die Angulation der Okklusionsebene nach distal zu niedrig war, bei 11 Prozent der Fälle war sie korrekt eingestellt und bei 8 Prozent der Patienten zu hoch.

### Fallbeschreibung

Aufgrund der langjährigen Zahnlosigkeit der 75-jährigen Patientin im Oberkiefer und des partiellen Zahnverlustes im Unterkiefer zeigt sich eine erhebliche Re-

<u>Vertikale Dimension</u>				93 Fälle		
	(+)		(-)			
mm*	2	1	mm*	2	1	85% zu niedrig: 79 Fälle
mm*	3	5	mm*	3	1	
mm*	4	15	mm*	4	2	6% konstant: 6 Fälle
mm*	5	23	mm*	5	2	
mm*	6	2	mm*	7	1	9% zu hoch: 8 Fälle
mm*	7	7	mm*	8	1	
mm*	8	10				16% $\geq 10$ mm*, 61% $\geq 5$ mm*
mm*	10	15				
mm*	0	6 Fälle				
*mm = Stützstift, SAM I/II-Artikulator				bei $\geq 5$ mm* 20% tastbare Myopathien		

Tab. 1: Diagnostizierte Veränderung der vertikalen Dimension in 93 eigenen Behandlungsfällen.

<u>Okklusions-Ebene xi-Punkt*</u>				93 Fälle		
	zu tief:		zu hoch:			
2°	7	11°	4	2°	1	81% zu niedrig
3°	4	12°	2	3°	1	
4°	1	13°	1	4°	1	11% neutral
5°	10	14°	1	5°	1	
6°	5	15°	1	6°	1	8% zu hoch
7°	13	16°	2	7°	1	
8°	7	18°	2	8°	2	
9°	3	19°	1			
10°	10 Fälle					
				* Ricketts (1969), Slavicek (1984)		

Tab. 2: Diagnostizierte Veränderung der Okklusionsebene in 93 eigenen Behandlungsfällen.

duktion der vertikalen Dimension (Abb. 10). Die vertikale Dimension neu einzustellen war sowohl ästhetisch als auch funktionell erforderlich. Die Abbildungen 1 und 2 zeigen den gravierenden Unterschied der veränderten vertikalen Dimension auf die Implantatposition und Implantatangulation. Durch eine Anhebung der vertikalen Relation in eine ästhetisch und funktionell angestrebte Position verändert sich eine vorhandene Angle-Klasse III (progen) in eine Angle-Klasse I (neutral) und damit die Angulation der zu inserierenden Implantate (Abb. 3).

### Befund

Im Oberkiefer liegt eine langjährige Zahnlosigkeit vor, versorgt mit einer Totalprothese. Im Unterkiefer besteht ebenfalls langjähriger partieller Zahnverlust mit beidseitiger Freundsituation, Restzahnbestand 33–43. Der Unterkiefer ist versorgt mit einer Geschiebeprothese und Verblendkronen (Abb. 11, 12). Die verbliebenen Unterkieferzähne waren aufgrund des parodontalen Abbaus zu extrahieren. Die Unterkieferkämme waren im Bereich der Freundsättel stark atrophiert. Die vertikale Dimension war nach der langen Tragezeit der Prothesen deutlich reduziert. Die Ruheschwebe wurde mit vier Millimeter gemessen, sie hatte sich der reduzierten vertikalen Dimension angepasst und den Verlust nicht durch eine Erhöhung kompensiert.

### Behandlungsziel und Patientenwunsch

- Ästhetische Verbesserung
- OK-Totalprothese weiter erwünscht
- UK-Teilprothese wie bisher mit anteriorer Verankerung ebenfalls erwünscht.

Eine ästhetische Verbesserung sollte mit anderen Zähnen, anderer Zahnstellung und vor allem erhöhter vertikaler Dimension erzielt werden. Die Totalprothese im Oberkiefer war für die Patientin die Lösung der Wahl.

Aufgrund der langjährigen Tragezeit der doppelseitigen UK-Freiidprothese waren Implantate ohne GBR oder Dis-

traktionsosteogenese nur intraforaminal möglich. Augmentative Maßnahmen kamen für die Patientin nicht infrage. Die Freiidprothese anteriorer Verankerung wurde angestrebt, da diese Situation der Patientin bekannt war. Das Knochenangebot genügte für eine intraforaminale Implantation.

Die Entscheidung für eine teleskopierende Verankerung auf Implantaten wurde aufgrund der größeren Hygienefähigkeit der Versorgung und des großen Platzangebotes, sowohl vertikal als auch sagittal, und damit keiner ästhetischen Beeinträchtigung durch Platz raubende Teleskope, getroffen. Als Implantatsystem wurde Camlog, Wimsheim, mit Implantat-Abutment-Verbindung gewählt, die

eine ausreichende Stabilität für Teleskope aufweist (tube in tube).

### Behandlungsablauf

1. Es wurden Abformungen für schädel- und gelenkbezogen montierte Planungsmodelle, ein Fernröntgenseitenbild mit Markierung der Okklusionsebene und der Scharnierachse genommen, ferner Fotos intraoral, vom Profil und en face.
2. Dann erfolgte die Extraktion der Zähne 33–43 und das Eingliedern der vorbereiteten UK-Interimsprothese für die Ausheilzeit (Abb. 13).
3. Eine Kontrolle der im Artikulator nach FRS und ästhetischen Gesichtspunkten eingestellten neuen vertikalen und ho-

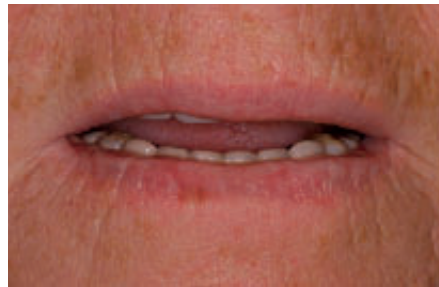

Abb. 10: Verlust an vertikaler Dimension beim Patientenfall.

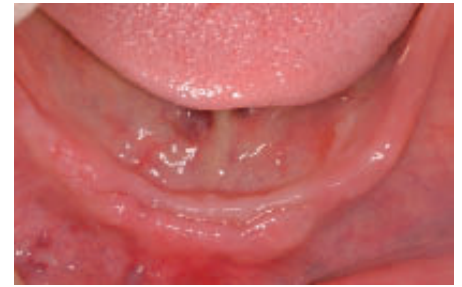

Abb. 13: Unterkiefer während der Ausheilphase.

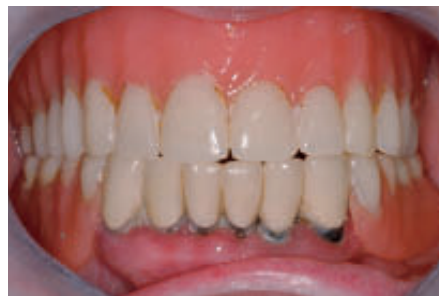

Abb. 11: Patientenfall vor der Versorgung.



Abb. 14: Diagnostizierte Einstellung mit neuer vertikaler und horizontaler Zuordnung.

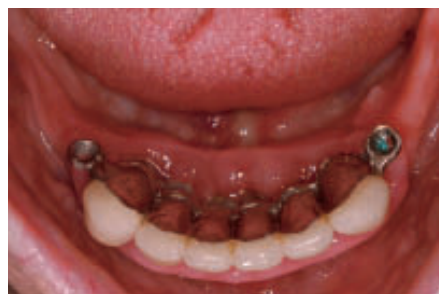

Abb. 12: Patientin vor der Versorgung.

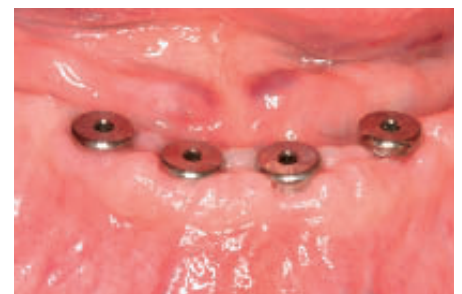


Abb. 15: Eingehheilte Heilkappen.

horizontalen Dimension mittels modifizierter UK-Interimsprothese und OK-Funktionslöffel mit Okklusionsebene wurde durchgeführt (Abb. 14).

4. Es folgte das Inserieren der vier intraforaminal zu platzierenden Implantate der Größe 3,8 x 13 Millimeter (Camlog, Wimsheim) mit subgingivaler Einheilung. Die modifizierte UK-Interimsprothese mit der angestrebten vertikalen Dimension wurde als Bohrschablone umgearbeitet und eingesetzt.
5. Nach Osseointegration erfolgte die Wiedereröffnung der eingehielten Implantate und das Eingliedern der Heilkappen. Abbildung 15 zeigt die Einheilung nach vier Wochen.
6. Der Transfer erfolgte mit geschlossenem Löffel. Auf dem Modell wurden Universal-Teleskop-Abutments der Firma Camlog, Wimsheim, parallel<sup>2</sup> als Primärteleskope gefräst (Fräsen H 364 RQE, H 364 RQ der Firma Komet, Lemgo) (Abb. 13, 14).
7. Die Abbildungen 18 und 19 zeigen Galvano-Sekundärteleskope auf dem Modell und im Mund, hergestellt mit dem Gerät HF-Vario-Plus der Firma Hafner, Pforzheim.
8. Abbildung 20 zeigt das gegossene Gerüst über den Primär- (gefräste Abutments) und Sekundärteleskopen auf dem Modell.
9. Beim Einkleben mit Nimetic (3M Espe, Seefeld) liegt das Gerüst span-

nungsfrei nur okklusal auf den Sekundärteilen auf. Die Abutments sind mit einem Drehmomentschlüssel in ihre definitive Position gebracht. Während der Abbindezeit wird das Gerüst gleichmäßig fixiert. Die Schlitze im Gerüst ermöglichen den Abfluss des Klebers. Nach der Abbindezeit werden Gerüst und eingeklebte Sekundärteile entnommen (Abb. 21).

10. Es wurden eine optimale Passgenauigkeit, hohe Prothesenstabilität, vereinfachte Mundhygiene und einfache Erweiterungsmöglichkeiten erzielt<sup>23</sup>.
11. Im Praxislabor wurde die Übertragung der gewonnenen Einstellungen mit Vorwall durchgeführt (Abb. 22 u. 23) und die Unterkieferprothese mit vier



Abb. 16: Gefräste Teleskopabutments.

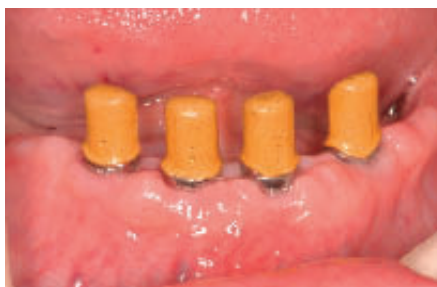

Abb. 19: Galvanoteleskope auf definitiv fixierten Abutments im Mund.

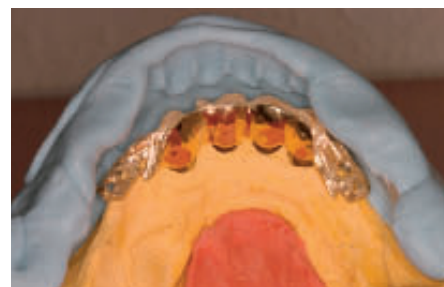

Abb. 22: Gerüst mit eingeklebten Sekundärteilen auf Modell mit Vorwall.

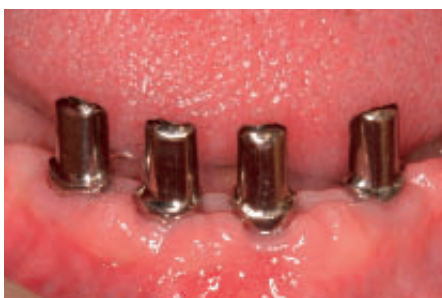

Abb. 17: Gefräste Teleskopabutments im Mund.

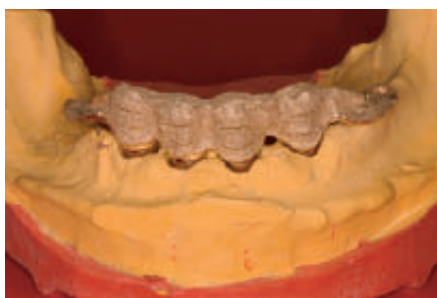

Abb. 20: Prothesengerüst auf Primär- und Sekundärteil auf dem Modell.

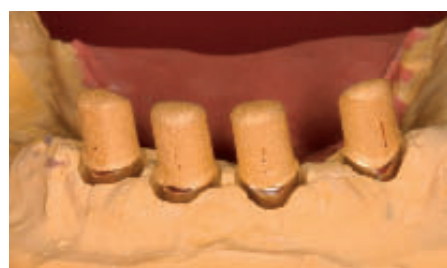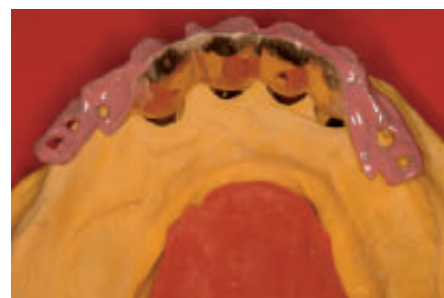


Abb. 18: Galvanoteleskope auf gefrästen Abutments auf dem Modell.

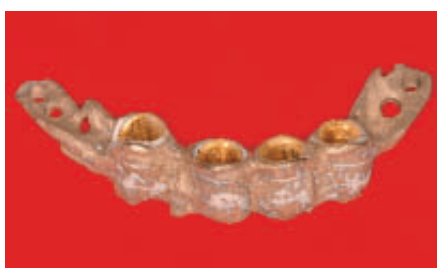


Abb. 21: Gerüst mit eingeklebten Sekundärteleskopen.

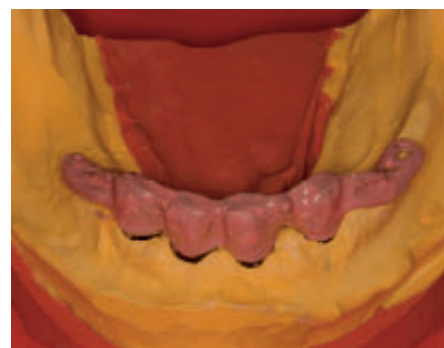

Abb. 23: Gerüst von lingual und bukkal auf dem Modell.

parallel\* gefrästen Teleskopen fertig gestellt (Abb. 24 u. 25).

12. Zwei Tage nach Eingliederung der OK- und UK-Prothesen erfolgte eine erneute zentrische Zuordnung und eine Remontage der Prothesen im Praxislabor.

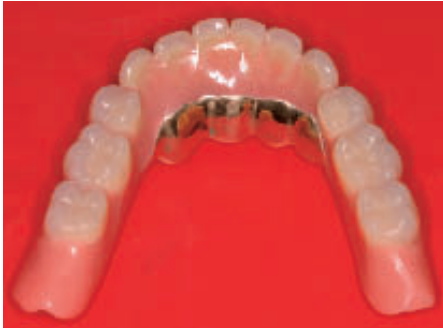

Abb. 24: Teilprothese von okklusal fotografiert.

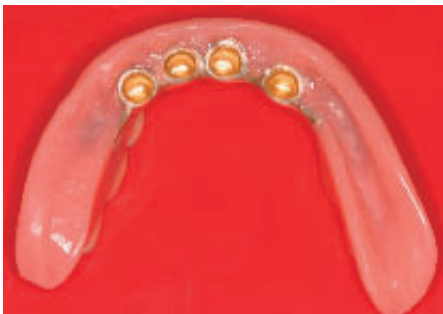

Abb. 25: Teilprothese von der Auflagefläche fotografiert.

## Schlussbetrachtung

Langjährige Tragezeit von Teil- oder Totalprothesen führt aufgrund der Knochenresorption zu einem Verlust an vertikaler Dimension. Im vorliegenden Fall waren nach erheblichem Verlust an vertikaler Höhe eine OK-Totalprothese und eine UK-Teilprothese mit Verankerung an vier intraforaminal zu platzierenden Implantaten vorgesehen. Anhand dieses Falles wurde aufgezeigt, dass aufgrund einer neuen Einstellung der vertikalen Dimension, die sich in dem beschriebenen Patientenfall besonders an ästhetischen Ansprüchen orientierte, eine zur vorgefundenen vertikalen Dimension erheblich andere Angulation beim Inserieren der intraforaminalen Implantate ergab.

Die Veränderung der vertikalen Kieferrelation wurde anfänglich provisorisch ausgetestet (Abb. 8). Aufgrund der Literatur<sup>8,11</sup> und eigener 20-jähriger klinischer Erfahrung mit Diagnostik und Veränderung der vertikalen Dimension und der durchgehenden Akzeptanz durch die Patienten wird im Praxiskonzept auf das provisorische Einstellen der neuen vertikalen Dimension verzichtet.

Bei der Auswertung der 93 eigenen Patientenfälle (Tab. 1 u. 2), mit mindestens einem unbezahnten Kiefer, ergab sich ein differenzierter Befund. Zum einen zeigte sich zum größten Teil eine erhebliche Veränderung der vertikalen Dimension, andererseits häufig eine aus funktioneller und ästhetischer Sicht ungünstige Angulation der Okklusionsebene.

Hier sei darauf hingewiesen, dass die erhöhte vertikale Dimension bei alleiniger Versorgung mit einer Totalprothese bei ungünstigen anatomischen Verhältnissen zu einem schlechterem Sitz der Prothese führen kann, aufgrund des durch die Erhöhung größeren Drehmoments auf die Totalprothese.

\* Bei bis zu vier Teleskopen auf Implantaten (Galvanoteleskope und Klebetechnik) wird parallel gefräst, um eine langfristige Friktion/Adhäsion problemlos zu sichern. Es werden etwa 6 Millimeter hohe Primärteleskope angestrebt.

*Die Autoren:*

*Dr. H. Derks, ZT Wilfried Lesaar*

*Die Literaturliste kann unter [www.spitta.de](http://www.spitta.de), Zeitschrift ZMK, Literaturlisten abgefordert werden.*

*Korrespondenzadresse:*

*Dr. Hermann Derks*

*Steinstraße 12*

*46446 Emmerich*

*E-Mail: [Dr.Derks@t-online.de](mailto:Dr.Derks@t-online.de)*